# MÉMOIRE

SUR

# L'ECTOPIE DE L'APPAREIL DE LA CIRCULATION,

ET PARTICULIÈREMENT

## SUR CELLE DU COEUR;

**PAR G. BRESCHET,**

DOCTEUR EN MÉDECINE, CHIRURGIEN ORDINAIRE DE L'HÔTEL-DIEU, CHEF DES TRAVAUX ANATOMIQUES DE LA FACULTÉ DE MÉDECINE DE PARIS, etc.

## CHAPITRE PREMIER[1].

### *De l'Ectopie[2] du cœur.*

§ 1. Les déplacemens ou les anomalies de position de l'appareil circulatoire sont moins connus que plusieurs autres vices de conformation originelle du cœur et des vaisseaux. Les traités les plus justement estimés sur les maladies du cœur, des artères et des veines, qui ont été publiés en France depuis le commencement de ce siècle, ne parlent que d'une manière secondaire et tout-à-fait incomplète des changemens anomaux de situation du cœur et des vaisseaux. Il est vrai que ces ouvrages[3] ont pour but principal l'application de la connaissance des lésions organiques

(1) Voyez l'article *déviation organique* dans le Dictionnaire de médecine, en 18 vol.; nous avons donné dans cet ouvrage une classification et une nomenclature nouvelles des monstruosités.

(2) Ectopie, *Ectopia* (ἐκ, de, τοπος, lieu), déplacement. Ce terme existe depuis long-temps dans la science; il est constamment employé dans plusieurs traités modernes d'anatomie pathologique. Prise dans sa plus vaste acception, l'Ectopie indique tous les genres de déplacemens, soit des parties molles, soit des parties durcs. Il faut alors la distinguer en *Ectopie congéniale* et en *Ectopie accidentelle.* La seconde comprend l'histoire des hernies et des luxations, tandis que la première désigne spécialement les anomalies de situation et de connexion des organes, dépendant d'une organisation primitive. C'est dans ce dernier sens que les auteurs les plus estimés emploient le mot *Ectopie*, c'est aussi celui que nous lui donnons dans ce mémoire.

(3) Les deux ouvrages les plus importans et les plus estimés qui ont été publiés récemment, ceux de MM. Bertin et Laennec, ne parlent

§ 4. L'absence plus ou moins complète du cœur, quoique les artères et les veines existent régulièrement, est un des argumens les plus forts à opposer à la théorie de Haller, sur le mode d'apparition et de développement de ces organes. Le cœur, suivant ce grand physiologiste, est le *punctum saliens, primum vivens,* et les vaisseaux procèdent de lui.

parois outre mesure. Cette vessie ne communiquait point avec la bouche ni avec aucune autre capacité : apparemment que cet épanchement s'était fait par des vaisseaux exhalans situés dans les parois de cette vessie ou kyste, et qui s'ouvraient dans sa cavité.

« On observait un conduit qui partait du fond de la bouche, qui remplissait l'œsophage, et qui se perdait dans la partie supérieure et postérieure de la poitrine, et dans un petit nombre de follicules membraneux, adhérens aux vertèbres du dos. Ces follicules se gonflaient lorsqu'avec un tube on introduisait de l'air par l'espèce de conduit œsophagien; ils étaient de la nature du tissu cellulaire que l'on remarque dans toutes les capacités du corps.

« La poitrine ne contenait aucun des organes propres aux fonctions vitales; car le cœur, les poumons, la trachée-artère, l'artère aorte, la veine cave, le médiastin et le thymus manquaient absolument, et malgré nos recherches il ne nous fut pas possible de trouver de parties qui pussent y suppléer.

« Nous trouvâmes une membrane qui tenait lieu de diaphragme, qui n'avait rien de charnu; elle était percée dans son milieu d'un trou d'environ un pouce et demi de diamètre. Ce faux diaphragme descendait très bas dans l'abdomen : cet abaissement me parut occasionné par le poids de la vessie que j'ai dit se trouver dans la poitrine, et qui occupait aussi les deux tiers de la capacité de l'abdomen.

« Le nombre et la forme des côtes ne différait en rien de l'état naturel, mais le sternum était très différent. Cet os était large d'environ un pouce et assez mince; il n'était formé que d'une seule pièce qui s'étendait depuis la partie supérieure de la poitrine jusqu'aux os pubis, partie supérieure avec laquelle il se joignait par une symphise cartilagineuse. Cet os aplati dans toute sa longueur, occasionnait extérieurement une espèce de dépression qui faisait ressortir les deux éminences causées comme je l'ai dit, par l'extension forcée des parois de la poitrine, moins résistantes. L'abdomen avait très peu d'étendue, il ne contenait qu'une partie d'une masse d'intestins, le reste était situé hors du ventre, dans une dilatation du cordon ombilical. Ces intestins passaient par une ouverture d'environ un pouce et demi de diamètre, qui tenait lieu d'anneau ombilical. Cette ouverture était ceinte dans toute sa circonférence d'un ligament tendineux; sa situation était au côté droit de l'abdomen, et à sa partie moyenne. Le reste du bas-ventre était occupé, aux deux tiers de son étendue, par la partie inférieure de la grosse vessie que j'ai dit remplir toute la poitrine.

« Nous ne trouvâmes point d'estomac, de foie, de rate, de poumons, de capsules atrabilaires, de reins, d'uretères ni de vessie; nous ne trouvâmes pas non plus de parties de la génération, tant intérieurement qu'extérieurement, et conséquemment point de sexe.

« Les intestins étaient divisés en trois portions presque égales, qui ne communiquaient point entre elles, c'est-à-dire que chaque portion avait ses deux extrémités fermées et séparées totalement des extrémités des autres portions, de manière que l'on pouvait séparer ces trois portions, isolées par leur bout les unes des autres : les espaces qui séparaient ces trois portions pouvaient avoir deux ou trois lignes de diamètre. Le mésentère qui attachait ces portions d'intestins aux corps des vertèbres des lombes, n'était point divisé par portions comme les intestins, ce qui nous donnait la facilité de mesurer les intervalles des portions intestinales. Le mésentère était comme une membrane simple; on n'apercevait à la vue, dans toute son étendue, aucun genre de vaisseaux; les portions intestinales ne contenaient point de méconium, mais une mucosité blanchâtre.

« Nous ne trouvâmes point de partie de la génération comme je l'ai dit plus haut : on observait que depuis la symphise des os pubis jusqu'à l'endroit de l'anus qui manquait aussi, il régnait une ligne enfoncée en forme de raphé.

« Le cordon ombilical de ce monstre n'avait comme nous l'assura la sage-femme, qu'environ 6 pouces de longueur; il était composé de plusieurs follicules membraneux revêtus d'une membrane commune; mais quelque attention que nous mîmes à l'observer, il nous fut impossible d'y découvrir les vaisseaux ombilicaux; nous remarquâmes seulement de petits vaisseaux rouges aussi fins que des cheveux, et même en assez grand nombre, lesquels rampaient dans le tissu du cordon, et dont l'usage nous a paru suppléer aux vaisseaux ombilicaux. Nous n'avons pu les suivre dans leurs distributions à cause de leur petitesse.

« Les os du bassin étaient comme dans l'état naturel; et quoique les viscères qui y sont pour l'ordinaire contenus manquassent ici, l'espace compris entre les os ischions, pubis, sacrum et coccyx ne laissait pas d'être rempli par une portion d'intestin, par des graisses et des membranes.

« Les extrémités inférieures étaient très mal conformées, la cuisse droite était formée d'un fémur très court et un

§ 5. Les vices de conformation des organes de la circulation peuvent se rapporter à leur absence, à leur situation, à leur forme et dimension, à leur disposition ou composition. Le cœur, par exemple, peut ne pas exister; il peut offrir une *Ectopie* ou déviation dans ses rapports; ses cavités, les cloisons et les ouvertures qu'on y remarque peuvent présenter des abnormités, enfin les vaisseaux qui en partent peuvent être irréguliers sous le rapport de leur nombre, de leur origine, etc. J.-F. Meckel parle d'un fétus monstrueux dans lequel, entre autres déviations organiques, le cordon ombilical était composé de plusieurs kystes membraneux renfermés dans une enveloppe commune, et au lieu de ses vaisseaux ordinaires il était formé de vaisseaux très déliés et remplis de sang rouge. A la place du cœur et du poumon on voyait un kyste rempli par un liquide aqueux.

Avant de parler de l'absence et des vices de conformation du cœur, nous avons cru devoir traiter des vices de conformation de ses enveloppes [1].

§ 6. Après avoir fait l'histoire de l'absence des enveloppes du cœur, et après avoir très sommairement traité de l'*Acardie* proprement dite, nous devons nous arrêter sur les vices de situation de cet organe : nous comprenons tous les déplacemens du cœur sous le nom collectif d'*Ectopie*. Tous les vices de position et de conformation du cœur ont été successivement décrits par Haller, Portal, Schulz, Sandifort, Wahlbom, Büttner, Tourtelle, Prochaska, Hérold, Gilibert, Voigtel, Malacarne, Fleischmann, Farre, Burns, Meckel, Testa, Kreysig, Baillie, Hodgson, Weese, Reeder, Hein, et principalement en France par Corvisart, MM. Alibert, Bertin, Laennec, Ferrus, Gintrac, Louis, etc. Nous allons ajouter quelques faits à ceux dont ces savans ont donné l'histoire, et nous nous arrêterons plus particulièrement sur les points qu'ils n'ont qu'indiqués. Heureux si après des médecins d'un aussi grand mérite nous pouvons encore trouver à glaner, et si pendant quelques instans nous parvenons à appeler et à fixer l'attention de quelques lecteurs.

Le cœur peut dévier de sa situation, de sa forme et de sa direction normales, de plusieurs manières.

peu courbé de derrière en devant; son extrémité inférieure s'articulant par ginglyme avec un petit os très irrégulier, qui s'articulait lui-même, en recevant dans deux cavités les éminences de deux phalanges longuettes qui formaient deux espèces de doigts garnis d'ongles : l'irrégularité du second os de ces deux extrémités, articulé avec le fémur formait, un coude très vicieux, à l'extrémité duquel se voyait un appendice de la nature de la corne.

« L'os de la cuisse de l'extrémité gauche avait la forme d'un arc; il avait beaucoup plus de longueur que celui de la cuisse droite, il était articulé avec l'os de la jambe qui était aussi contourné; la rotule n'y manquait pas, mais la jambe n'était faite que d'un seul os. Cet os se joignait à une espèce de tarse composé de cinq osselets assez irréguliers, dont les facettes concaves recevaient les éminences de quatre phalanges isolées qui formaient quatre doigts, dont le pied était garni : ces doigts avaient leurs ongles. La peau de la jambe gauche était tellement adhérente à celle de la cuisse depuis le genou jusqu'au tarse, qu'il nous fut impossible de l'en séparer sans le secours du scalpel.

(1) Voyez le premier numéro de ce recueil, où nous avons mis un mémoire sur les vices de conformation du péricarde.

§ 7. 1° Au lieu d'être sur la ligne médiane du corps, avec sa pointe dirigée en bas, à gauche et en avant, il est parfois situé dans la cavité droite du thorax, dans un sens tout opposé à celui qu'il affecte ordinairement. Quatre fois j'ai trouvé à l'hospice des Enfans Trouvés, le cœur placé de la sorte, sans que les autres organes offrissent de renversement. Otto [1] a fait une observation semblable. Moellenbrock [2], Mohrenheim [3], Elvert [4], ont décrit de pareilles transpositions de cet organe. Fréd. Hoffmann [5], Sandifort [6], Morgagni [7], Haller [8], Morand [9], ont vu la pointe du cœur tournée du côté droit.

§ 8. 2° La direction verticale du cœur peut aussi être admise, et cependant nous manquons d'observations bien recueillies et d'une authenticité incontestable. La plus connue et la plus citée de ces observations, qui est moins l'histoire d'un vice de conformation que l'effet d'un état maladif est celle de Klinz [10]. On ne trouva dans le côté gauche du thorax ni poumon, ni cœur, mais on découvrit ce dernier organe dirigé verticalement dans la cavité droite de la poitrine. Le liquide blanchâtre et visqueux contenu dans la partie gauche du thorax indique suffisamment que le cœur avait été refoulé par du pus provenant d'une pleurésie chronique. Un examen plus attentif aurait, probablement, fait retrouver aussi le poumon [11].

§ 9. 3° Nous pourrions aussi, sans attendre de nouveaux faits, admettre l'ectopie du cœur dans laquelle sa pointe est dirigée soit en avant soit en haut, sans qu'il y ait de déplacement de la totalité de l'organe. 4° Nous en dirons de même de la situation horizontale de ce principal agent de la circulation sanguine. Les observations rapportées dans les Mémoires de l'Académie des sciences, les actes des curieux de la nature, et dans ceux de l'Académie impériale Joséphine de Vienne, nous autorisent suffisamment à reconnaître ces variétés d'*Ectopie*. Nous allons maintenant passer à l'exposition de déplacemens bien plus grands et qui doivent être bien plus difficiles

(1) Handbuch der pathologischen Anatomie des Menschen und der Thiere, Breslau, 1814.

(2) Miscell. natur. curios. dec. 1, ap. obs. 76.

(3) Wiener Beiträge, etc. — Prakt. Arzneyk, t. 2, p. 305.

(4) De Phthisi pulmonali in viro cui cor in dextro pectore pulsabat. Tub. 1780.

(5) Cardianostrophe. — Lips., 1671.

(6) Obs. pathol., lib. IV, cap. 3. cap. 6, p. 54 et 60 de præternaturali diversarum partium statu, in cadavere mulieris viso.

(7) Epist. XVII, a. 25.

(8) Elem. Physiol., t. 1, p. 136.

(9) Mémoires de l'Acad. roy. des sciences, 1732.

(10) Dissertatio de præternaturalibus quibusdam structuræ cordis vasorumque illi proximorum. — *Vide* Acta Academiæ cæs. reg. Joseph, medico-chirurgicæ Vindobonensis, t. I, p. 228 et 244.

(11) In cavo thoracis sinistro nullum occurrebat viscus, nec *pulmo sinister, nec cor:* horum loco cavum hoc totum refertum liquido albicante, gelatinoso, inodoro, etc..... Mirando spectaculo erat in *dextro cavo thoracis* cordis situs perfecte perpendicularis, ut basis recta sursum, apex recta deorsum spectaret, diaphragmati innitens. pag. 244-245.

à produire. Cependant avant de faire l'histoire de ces grands déplacemens du cœur, dans lesquels cet orgne a été vu hors de la poitrine, nous ferons le récit succinct de deux cas d'ectopie du cœur dans la cavité droite du thorax. La première de ces observations nous appartient et nous avons fait l'examen du corps de l'enfant avec un des anatomistes les plus célèbres de ce siècle, M. J.-F. Meckel. Nous avons décrit le second cas d'aprés la piéce anatomique appartenant aux collections de la Faculté de médecine, qui l'a reçue de la société anatomique dirigée par M. le professeur Cruveilhier.

### PREMIÈRE OBSERVATION.

Dans les premiers temps de notre exercice, comme chirurgien en chef de l'hospice des Enfans-Trouvés, nous avons observé un enfant mâle, nouveau-né, qui présentait un grand nombre de vices de conformation. Toutes les parties supérieures ou sus-ombilicales paraissaient offrir le type normal; mais les parties inférieures étaient imparfaitement développées. Les membres pelviens grêles, petits, étaient fléchis, ramenés sous le bassin, vers les tubérosités de l'ischion, et retenus dans cette situation par un repli de la peau, qui des fesses allait presque jusqu'à la partie inférieure de la jambe. La tête de cet enfant était volumineuse et il vécut près d'un mois. Il n'avait pas une coloration distincte de celle des autres enfans du même âge. Nous disséquâmes le cadavre de cet enfant avec M. J.-F. Meckel, professeur à Halle, et nous conservons la piéce anatomique dans notre petite collection. Nous ne rapporterons ici que ce qui est relatif au sujet de ce mémoire, comptant revenir sur cette observation soit lorsque nous parlerons des autres abnormités congéniales du cœur et des vaisseaux, soit en parlant du spina bifida dont l'enfant présentait un exemple.

*Appareil de la circulation.* — Le *cœur* renfermé dans un péricarde fibreux, résistant, était placé en sens opposé de ce qu'il est ordinairement, c'est-à-dire que sa pointe était à droite, en bas et en avant, et sa base en haut et en arrière. Sur cette base on distinguait les deux saillies auriculaires. Dans celle du côté droit se rendait en haut une veine cave descendante ou supérieure, et en bas une veine cave ascendante ou inférieure; l'une et l'autre d'un gros calibre.

L'oreillette gauche, proéminente, formait une espèce de ventre recevant une seconde veine cave descendante, où se rendaient aussi les veines pulmonaires gauches, qui comme à droite venaient s'ouvrir également dans cette veine cave descendante, près de son embouchure. Enfin, dans cette même oreillette gauche se rendait un gros tronc veineux ascendant, ressemblant à une seconde veine cave abdominale, mais qui ne venait que du foie, et que nous regardons comme le tronc des veines sus-hépatiques qui, au lieu de se terminer dans la veine cave inférieure abdominale, arrivait jusqu'au cœur et dans l'oreillette opposée à celle où finissait la veine cave ascendante droite.

Les deux oreillettes paraissaient à l'extérieur former deux cavités distinctes, et cependant la cloison inter-auriculaire était petite, et le trou ou les trous ovales, car il y en avait deux, étaient tellement larges que les deux oreillettes ne formaient réellement qu'une seule et même cavité.

Il en était de même du ventricule qui était unique, large, à colonnes charnues, à parois épaisses. Il sortait de sa base un tronc artériel très volumineux, qui se portait de bas en haut, se recourbait de gauche à droite pour venir se placer sur le côté droit de la colonne vertébrale, en croisant la direction de l'œsophage, situé également à droite et un peu sur la face antérieure de la colonne rachidienne. — Le foie et l'estomac avaient leur situation et leur disposition normales.

Ce ventricule du cœur portait quelques vestiges de valvules tricuspides ou triglochines ; car la cavité ventriculaire étant unique, il serait difficile de décider si ces replis valvulaires imparfaits appartenaient à telle ou telle cavité ventriculaire. A la base de ce ventricule il y avait deux ouvertures, une près des oreillettes et une autre près de l'aorte; l'artère pulmonaire quoique existante ne s'ouvrait pas inférieurement et ne pouvait pas communiquer avec le ventricule.

L'*aorte* large à sa base, pourvue de valvules comme dans l'état normal, se portait à droite, comme nous l'avons dit, et peu après son origine, semblait se diviser ou plutôt donner de la concavité de sa courbure une branche presque aussi grosse que celle qui constituait la continuation du tronc de ce vaisseau. Cette première branche allait s'ouvrir dans l'artère pulmonaire précisément dans le point où elle se divise en deux branches latérales et formait manifestement ainsi le canal artériel.

Ce *canal artériel* volumineux avait une direction telle que le sang devait être versé plutôt de l'aorte dans ce canal et de là dans l'artère pulmonaire, que de cette dernière artère dans l'aorte par l'intermédiaire du canal. En effet, le mode d'origine, la direction de ce canal, l'absence de toute valvule et de tout éperon à son embouchure dans l'aorte, sa correspondance avec le tronc de l'artère pulmonaire et la direction des deux branches pulmonaires naissant de ce tronc, semblent indiquer que la circulation devait se faire de la sorte ; car autrement, le sang venant de l'artère pulmonaire pour être versé dans l'aorte aurait éprouvé une grande résistance dans la colonne de liquide parcourant cette dernière artère. L'ouverture du canal artériel dans l'aorte était disposée de telle façon que le sang devait facilement passer de cette artère principale dans le canal artériel. Une dernière preuve en faveur de ce mode de circulation, et cette preuve est démonstrative, c'est la disposition de l'artère pulmonaire du côté du cœur.

L'*artère pulmonaire* située à gauche, un peu derrière l'aorte, à parois minces, se divisait en deux branches, une pour chaque poumon; elle recevait en haut le canal artériel, très volumineux, dont les parois étaient plus fortes et plus épaisses, plus résistantes que celles de l'artère pulmonaire proprement dite. Inférieurement, dans

le point de son insertion au cœur, et précisément dans le lieu où les valvules sygmoïdes auraient dû exister, cette artère offrait un cul-de-sac et ne communiquait ni avec le ventricule, ni avec l'oreillette; l'examen le plus attentif n'ayant pu nous faire découvrir d'ouverture, nous avons fendu dans toute sa longueur l'artère pulmonaire, et il a été pour nous manifeste que l'artère pulmonaire présentait une *atrésie* ou imperforation du côté du ventricule. (*Voyez* la pl. I, fig. 1, 2 et 3.)

*La veine azygos* droite s'ouvrait dans la veine sous-clavière du même côté. La *veine porte* bien conformée se rendait dans le foie.

Ainsi le cœur de cet enfant, indépendamment des anomalies qu'il présentait sous le rapport de sa situation, de sa direction, du mode d'origine de l'aorte à droite, de l'artère pulmonaire à gauche, n'avait réellement que deux cavités, un ventricule et une oreillette; car la cloison imparfaite séparant la cavité auriculaire en deux parties, était percée largement à son centre de deux ouvertures circulaires ou légèrement ovalaires. — De cette oreillette partait à droite une veine cave supérieure, une veine cave inférieure, une veine pulmonaire. — A gauche, une veine cave supérieure, une veine sus-hépatique, une veine pulmonaire. — Le ventricule ne communiquait qu'avec un gros tronc vasculaire, l'aorte, qui fournissait du sang à l'artère pulmonaire par l'intermédiaire du canal artériel; cette artère pulmonaire étant imperforée dans son origine au cœur.

Les organes de la digestion n'ont rien présenté de remarquable, si ce n'est le manque de rate.—Nous en dirons de même de l'appareil génito-urinaire. — Les capsules sus-rénales avaient le volume qu'elles présentent dans l'état normal. — L'encéphale et les organes des sens étaient bien conformés. Le cordon rachidien offrait à la partie inférieure de la colonne vertébrale un *spina-bifida*. — Chaque poumon était divisé en trois lobes; le thymus était très volumineux. — (*Voyez* la pl. I, fig. 1, 2, 3 et 4.)

### DEUXIÈME OBSERVATION.

Un enfant de sexe masculin, né à terme et sans apparence extérieure de vice de conformation, vécut six semaines. Pendant la courte durée de son existence, il éprouva de la gêne dans la respiration et plusieurs accidens nerveux, tels que des vomissemens avec mouvemens convulsifs. On avait aussi observé un état habituel d'assoupissement et du refroidissement dans les parties les plus éloignées du centre de la circulation. L'examen du cadavre a fait connaître l'état suivant.

*Appareil de la circulation.* Le cœur du volume qu'il a ordinairement, était placé sur la ligne médiane de la cavité thoracique, sa pointe dirigée un peu à gauche. Cet organe n'avait qu'une seule cavité auriculaire et qu'un seul ventricule, et ces deux parties communiquaient si librement entre elles par une large ouverture,

qu'on pouvait considérer ce cœur comme uniloculaire. Le ventricule était grand, sa face interne présentait çà et là des colonnes charnues, et les parois avaient partout la même épaisseur. En avant et à droite, partait un gros tronc vasculaire (l'aorte), garni à son origine de trois replis valvulaires sygmoïdes, et ce vaisseau se dirigeait de bas en haut, de droite à gauche, se recourbait pour former sa crosse aortique. De cette courbure naissait le tronc brachio-céphalique, l'artère carotide gauche et la sous-clavière du même côté; de sa concavité, dans un point correspondant à l'origine de la sous-clavière, sortait un vaisseau volumineux légèrement contourné, allant se terminer dans la branche gauche de l'artère pulmonaire (*canal artériel*). En avant, et de la convexité de cette même crosse aortique, surgissait une très petite artère destinée au thymus.

Du ventricule unique dont nous avons parlé, mais plus à gauche et plus en arrière que l'aorte, s'élevait un second vaisseau à parois moins épaisses, moins résistantes, d'un calibre un peu inférieur à celui du tronc précédent et dont l'origine était garnie de trois replis valvulaires; c'était l'*artère pulmonaire.* Elle se dirigeait de bas en haut, de gauche à droite, se recourbait dans un sens opposé à celui de l'aorte, et donnait de sa courbure une branche trois fois moins grosse que le tronc d'où elle naissait, laquelle se portait à gauche, passait entre l'aorte descendante et la veine cave supérieure gauche, pour se terminer dans le poumon gauche. Entre cette première branche de l'artère pulmonaire et l'aorte, existait un vaisseau de communication que nous considérons comme représentant le *canal artériel,* mais il ne formait pas ici la continuation du tronc de l'artère pulmonaire, car cette dernière artère se continuait manifestement à droite et immergeait dans le poumon correspondant. Ce vaisseau de communication était disposé de telle sorte, qu'il serait difficile d'affirmer qu'il appartenait plutôt à l'artère pulmonaire qu'à l'aorte. Sa densité, la résistance et la couleur de ses parois semblaient indiquer que ce vaisseau provenait de l'aorte.

De la branche droite de l'artère pulmonaire, que nous considérons comme la continuation du tronc, naissait, peu avant sa terminaison dans le poumon, un vaisseau de communication; mais ici c'était avec le tronc brachio-céphalique, tout près de l'origine de l'artère sous-clavière, que s'insérait cette branche anastomotique. Ce second canal artériel était beaucoup plus grêle et plus long que le premier.

Les deux grands troncs vasculaires que nous venons de décrire (l'aorte et l'artère pulmonaire), recevaient simultanément le sang du ventricule et de la même contraction. Les deux orifices dans le ventricule n'étaient séparés l'un de l'autre que par une colonne charnue un peu plus épaisse que celle des autres points de la face interne de ce ventricule.

L'oreillette unique située en arrière, un peu plus à droite qu'à gauche était large,

proéminait surtout à droite, mais offrait deux appendices auriculaires, quoiqu'elle ne présentât intérieurement aucune cloison de séparation. Elle recevait le sang d'un grand nombre d'ouvertures placées sur deux rangs, un pour chaque côté. (*Voy.* pl. I, fig. C.) A droite et de haut en bas, on apercevait l'orifice de la veine cave supérieure, des veines pulmonaires, de la veine cave inférieure; à gauche, l'orifice des mêmes vaisseaux; enfin au bas et en avant, l'orifice très large de communication de l'oreillette avec le ventricule, et du côté de cette dernière cavité on pouvait encore reconnaître des vestiges de valvules ressemblant à celles qu'on rencontre dans les ventricules au-dessous de l'ouverture de communication avec l'oreillette. Cette vaste cavité auriculaire possédait donc deux veines caves supérieures communiquant entre elles en haut, derrière le sternum, à la partie inférieure du cou. En bas deux vaisseaux semblables, avec cette différence que celui de droite n'était qu'une veine sus-hépatique qui, au lieu de s'ouvrir dans la veine cave inférieure, arrivait jusqu'à l'oreillette. A gauche, on pouvait suivre de la poitrine dans l'abdomen la veine cave inférieure longeant le côté gauche de la colonne vertébrale, tandis que l'aorte était à droite. Chaque veine cave supérieure fournissait une veine azygos, et ces deux vaisseaux se réunissaient vers la partie inférieure de la colonne dorsale.

Quelques anomalies peu importantes pouvaient encore être observées dans la disposition du système vasculaire abdominal, mais nous ne croyons pas devoir nous y arrêter. Les viscères n'offraient rien d'assez remarquable pour être noté dans cette histoire que nous terminons en disant que le cœur de ce jeune enfant offrait un exemple d'ectopie, moins dans la situation de l'organe lui-même que dans l'origine de ses vaisseaux. L'aorte était à droite, l'artère pulmonaire à gauche en sortant du cœur. Dans la cavité du thorax et de l'abdomen, la veine cave se trouvait à gauche et l'aorte à droite. Ces deux circonstances suffisent pour nous autoriser à placer ce cas parmi les ectopies du cœur. La multiplicité des veines caves, le double canal artériel, le cœur bi-loculaire, sont d'autres particularités qui rendent ce fait intéressant, et nous aurons occasion de le citer de nouveau dans notre chapitre sur les vices de conformation du cœur. (*Voy.* pl. I, fig. A, B, C.)

§ 10. Nous rapporterons les autres déplacemens du cœur à trois genres différens :

1° L'Ectopie thoracique du cœur;

2° L'Ectopie abdominale;

3° L'Ectopie céphalique.

Les deux premiers genres ont été établis par Fleischmaun et Weese; le troisième est ajouté par nous d'après des faits, dont plusieurs nous sont propres ou que nous devons à Béclard, à M. Chaussier et à M. Bonfils de Nancy.

PREMIER GENRE.

*Ectopie thoracique du cœur.* ( Ectopia pectoralis cordis. Weese.)

§ 11. Il renferme deux espèces. Dans la première *le cœur est déplacé sans qu'il y ait de fissure aux parois thoraciques* [1], et sans la coïncidence d'aucune autre déviation organique. Elle est la plus rare et jamais elle n'a été vue dans l'homme. Walter [2] l'a observée une fois sur un agneau nouveau-né. Il portait à la partie inférieure du cou une tumeur charnue de la forme du cœur, et qui en offrait les mouvemens. L'animal, du reste bien conformé, ne vécut que six jours, pendant lesquels on le vit plusieurs fois boire du lait. Le cœur avait sa base dirigée vers la cavité du thorax où elle était légèrement enfoncée. Il correspondait aux membres antérieurs entre lesquels il était, dans la partie la plus inférieure du cou, où les tégumens étaient fendus pour laisser sortir cet organe et par lesquels il était comme embrassé. Il n'y avait ni péricarde, ni aucune autre membrane propre à cet organe. Son sommet dirigé en avant était arrondi et égalait presque la base par son volume, le cœur étant plutôt sphérique que conique. Cet organe n'ayant pas été fendu et ouvert, on a admis, d'après le simple toucher, qu'il avait deux cavités.

§ 12. A la seconde espèce d'ectopie du cœur se joignent d'autres déviations organiques [3]. Nous n'en connaissons jusqu'ici que peu d'exemples. Le premier est dû à Vaubonnais [4]. Le péricarde manquait, mais le cœur conservait sa forme naturelle. Schulz nous a transmis le second exemple, offert par un fétus mâle, qui ne donna que pendant cinq heures quelques signes de sa frêle existence. Le cœur régulier, sous le rapport de son volume et de sa forme, était hors de la poitrine et correspondait à la pointe du cartilage xiphoïde, sans cependant qu'il y eût de fissure au thorax ou au diaphragme; dépourvu de péricarde, il dirigeait sa pointe en haut et obliquement à gauche. L'oreillette droite, portée en arrière et inclinée en bas, arrivait

(1) Species prima, *sine complicatione cum aliis deformitatibus.*

(2) Mus. anat. Descriptionis continuat. prim. ex catalogis Walteri autographis ab Rudolphio instit., n. 3102. — Je cite cet ouvrage sans l'avoir vu et seulement d'après Weese.

(3) Species altera, *cum aliis conformationis erroribus complicata.*

(4) Mém. de l'Acad. des sciences, 1712, p. 37 et 38.

« Il naquit à Grenoble un enfant mort-né, mais que sa mère avait senti remuer peu de temps avant sa naissance, et qui était de 8 mois. Il portait son cœur en dehors, pendu à son col comme une médaille, de sorte qu'il pouvait aller et venir sur la poitrine. Ce cœur était d'une conformation naturelle, sans péricarde, attaché à ses gros vaisseaux qui lui tenaient lieu de cordon, et qui étaient à découvert comme lui. Ils avaient un passage du dedans au dehors par le bas de la partie antérieure du col. »

jusque près du foie. En soulevant le cœur, on apercevait les veines caves, l'aorte, l'artère et les veines pulmonaires, qui pénétraient dans le thorax au-dessous du cartilage ensiforme, enveloppés par du tissu cellulaire et par une portion du diaphragme, de telle façon que la cavité thoracique semblait être fermée de toute part. Cet enfant offrait encore une éventration avec issue de tous les viscères abdominaux. Le foie, situé au-dessous du cœur, volumineux, ovalaire et un peu réniforme, n'était point suspendu par son ligament. Le cordon ombilical avait conservé sa place ordinaire, la vésicule biliaire était très petite. La capsule sus-rénale droite volumineuse adhérait au rein; l'estomac était dans sa majeure partie caché sous le foie; les intestins grêles et l'épiploon se voyaient à nu et les tégumens de l'abdomen offraient une ouverture de la grandeur d'un œuf d'oie, s'étendant de l'appendice sous-sternal jusqu'à l'ombilic. Le péritoine s'unissait à la peau sur le bord de cette fente [1].

§ 13. Le déplacement du cœur peut aussi se faire par des fissures, ou par le défaut de quelques pièces aux parois du thorax [2].

En 1745, une femme accoucha en Prusse [3] d'une fille portant sur le thorax une tumeur, qu'à ses battemens on reconnut être le cœur. Des efforts pour faire rentrer cet organe dans la poitrine ayant été exercés sans succès, on les cessa dans la crainte de les rendre nuisibles, et l'enfant fut enveloppé de linges chauds et de coussins. Peu d'heures après sa naissance elle eut des évacuations alvines, elle urina plusieurs fois et prit le sein de sa mère. Cette enfant née à terme, d'une complexion frêle, était, l'ectopie du cœur exceptée, bien conformée et bien nourrie. Le cœur logé dans une fossette oblongue, à la partie moyenne du thorax, manquait de péricarde; la pointe de cet organe avait un volume non-seulement égal, mais plus grand que celui de la base. Sa direction était verticale, son côté droit regardait en avant et le côté gauche en arrière. Le fond de la fossette était formé par la peau d'une part et par le médiastin de l'autre, l'ouverture du thorax était arrondie et la peau adhérait sur ses bords. L'oreillette droite était plus grande que la gauche. Weese qui a, depuis Buttner, examiné et disséqué de nouveau ce fétus, a reconnu entre autres choses qu'il avait deux veines caves supérieures; la veine azygos se rendait dans la veine cave droite. L'oreillette droite recevait les veines caves supérieure et inférieure du côté droit, tandis que l'oreillette gauche était l'aboutissant de la veine cave supérieure du même côté et des veines pulmonaires. Le trou de Botal était encore béant, et la cloison des ventricules, perforée dans sa partie supé-

(1) Abhandlung der königl. schwed. Akademie der Wissenschaften, Uebers., etc., 25. Band, 1766. III. S. 28.

(2) *Ectopia cordis pectoralis cum sterni fissura vel defectu.* W.

(3) Walteri Mus. Anat., p. 1, p. 125, n. 826.

rieure, permettait une libre communication entre ces deux cavités. L'artère pulmonaire émergeait du ventricule droit, mais l'aorte tirait son origine des deux cavités ventriculaires. Cependant à droite son embouchure était étroite tandis qu'à gauche elle était large. Le canal artériel petit ne devait livrer passage qu'à très peu de sang. L'enfant n'avait vécu que trente-six ou quarante heures environ.

§ 14. Martinez[1] a donné, dans un mémoire sur les mouvemens du cœur et du sang, l'histoire d'un enfant à terme, fort et vigoureux, chez lequel le cœur pourvu de son enveloppe propre mais privé du péricarde était hors de la cavité thoracique et se voyait sur la partie antérieure de cette cavité, laissant apercevoir distinctement ses mouvemens de diastole et de sistole. La main sentait aisément ces battemens, et si la pression était continuée, la respiration s'embarrassait comme dans les accès d'asthme. On ne reconnaissait aucun changement dans la figure du cœur, dont la pointe légèrement couverte de tissu graisseux regardait en avant. Sa base tournée en arrière directement adhérait au centre du thorax par les tégumens communs qui l'entouraient. Le sternum fendu de l'articulation des clavicules jusqu'au cartilage ensiforme, donnait issue à ce viscère et dans toute la longueur des bords de la fissure on voyait une ligne rouge. L'intérieur du cœur avait une disposition normale. Cet enfant naquit à Madrid en l'année 1706 et ne vécut que douze heures.

§ 15. Sandifort a décrit un exemple de déplacement du cœur dans[2] lequel cet organe était situé à la partie moyenne du thorax, hors de cette cavité, dans une fossette produite par le manque de sternum et dont les cartilages costaux formaient les bords. Le cœur entièrement à nu et dépourvu de péricarde, avait sa base dirigée en bas, et son sommet porté en haut et à gauche. Cette petite fille dont les membres étaient bien conformés vécut un peu plus d'un jour. On apercevait à l'extérieur en grande partie l'oreillette gauche et en totalité celle du côté opposé. Les contractions du cœur ne produisaient jamais la déplétion complète de l'organe; et le mouvement était plutôt vermiculaire que vigoureux ( *vividus* ) et de totalité.

§ 16. L'ampliation de l'organe se faisait et à la base et au sommet. Dans la loge contenant le cœur était exhalée une humeur onctueuse. Après la mort on vit que le sternum manquait entièrement, que la fossette était formée par les muscles intercostaux recouverts à l'intérieur par la plèvre et à l'extérieur par une lame épidermique.

§ 17. Cette espèce d'ectopie n'a pas seulement été vue sur l'homme, les animaux

(1) Martini Martinezi, observatio rara de corde in monstroso infantulo, ubi obiter et noviter de motu cordis et sanguinis agitur. Matriti 1723. — *Vid.* Halleri, Disput. Anat. select., vol. II, p. 973.

(2) In actis Helveticis, vol. VII, p. 59.

l'offrent aussi. On en signale des exemples dans des chiens [1], des pigeons nouvellement éclos [2], etc.

§ 18. Tous les cas indiqués dans les paragraphes précédens sont des *Ectopies du cœur*, sans complication d'aucune autre lésion organique, si l'on en excepte la fissure du sternum ; mais nous aurions pu rapporter de nombreux exemples de ce genre de déplacement coïncidans avec d'autres abnormités organiques, telles que de larges ouvertures aux parois thoraciques et abdominales, avec *protrusion* des viscères de la poitrine et du ventre; absence du péritoine, des acéphalies ou des anencéphalies ; des fissures de la colonne rachidienne ; des divisions des mâchoires supérieure et inférieure, du palais et de son voile; des mutilations variées des organes génito-urinaires et des membres, des imperforations, etc. Nous renvoyons, pour connaître tous ces faits, aux travaux de Weber [3], de Gilibert [4], Tourtelle [5], Morand [6], Hammer [7], Wahlbom [8], Büettner [9], Walter [10], Stenon [11], Méry [12].

(1) Journal des Savans, année 1681, p. 166.

(2) « M. le chevalier de la Chevalleraye a fait voir à l'Académie des sciences un petit pigeonneau, qui n'avait point de plumes ni de duvet sur la poitrine, et dont on voyait très sensiblement le cœur battre contre la peau, comme s'il n'y avait point de sternum, qui est pour l'ordinaire fort saillant dans les oiseaux, et garni de muscles fort épais. La peau était si mince et si transparente, que non-seulement on la voyait céder au battement du cœur, mais aussi de temps en temps on entrevoyait la masse même du cœur. Ce pigeon fut nourri et élevé, et des plumes lui vinrent partout, excepté sur l'endroit de la poitrine que nous venons d'indiquer, qui resta constamment à nu. Il était dans un tremblement continuel. A sa mort il fut disséqué et l'on trouva le sternum fendu dans toute sa longueur en deux parties. Dans la partie inférieure ces deux portions du sternum étaient écartées. Une simple membrane les réunissait et le cœur était appliqué derrière cette membrane. Excepté ce déplacement il ne présentait, ainsi que ses vaisseaux, rien d'extraordinaire *. »

(3) Baldinger's Magazin, etc.

(4) Adversaria medico-practica prima.— Lugduni, 1791.

(*) Observations anatomiques, etc., par Winslow. — Mém. de l'Acad. des sciences, année 1740, pag. 586 et 595.

(5) Journal de médecine, 1784, déc., p. 579.

(6) Mém. de l'Acad. des sciences, année 1740. Hist. p. 47.

(7) Commerc. litterar. Noric., A. 1737. Hebd. X, p. 74.

(8) Abhandlungen der k. schwed., 1764 et 1767.

(9) Anat., etc. Kœnigsberg und Leipzig, 1768.

(10) Mus. Anat., p. 1, pag. 120.

(11) Thom. Barthol., acta medica et philosophica Hauniensia, vol. I, obs. CX, p. 200.

(12) Mém. de l'Acad. des sciences, an 1700, Hist. p. 42.

« Un enfant monstrueux, décrit par Méry, avait l'épine du dos contournée de telle sorte, que la face, la poitrine et le ventre étant vus par devant, les parties extérieures de la génération, les genoux et les pieds se trouvaient placés au derrière du corps. Les trois capacités de la tête, de la poitrine et du ventre, étaient toutes ouvertes, la voûte du crâne manquait à la tête, le sternum et le cartilage des côtes à la poitrine, et au ventre tous les muscles et le péritoine. Les poumons étaient petits, flétris et desséchés, et le cœur avait une structure particulière. Les oreillettes ne faisaient point deux cavités séparées, non plus que les deux ventricules. Les veines du poumon et les deux troncs de la veine cave avaient leurs embouchures dans la cavité com-

Grand[1], Fleischmaun [2], et plusieurs autres auteurs célèbres.

SECOND GENRE.

*Ectopie abdominale du cœur.* (Ectopia cordis ventralis. Weese.)

§ 19. Le cœur peut sortir de la poitrine par une ouverture du diaphragme, sans former une tumeur au dehors, et sans qu'il soit à nu sous la peau. Ramel nous fournira le premier exemple de ce genre de déplacement. Son observation, quoique très curieuse, manque cependant d'une partie essentielle pour devenir concluante, de l'autopsie du cadavre. Mais, en la rapprochant d'autres faits analogues, elle pourra servir à éclairer l'histoire des vices organiques dont nous parlons.

Marianne Falen, âgée de dix ans, apporta en naissant le cœur situé hors du thorax, exactement sous le diaphragme, vers le cartilage xiphoïde, à l'endroit même où se trouve ordinairement l'estomac. La mère de cette petite fille dit que son enfant était née avec des palpitations, et que depuis lors elle les avait constamment conservées; cependant elles n'avaient commencé à influer sur la santé de l'enfant, que lorsque celle-ci avait été assez forte pour marcher et courir. Que dès lors les palpitations avaient augmenté, qu'elle avait été sujette à des saignemens de nez, surtout pendant les chaleurs de l'été, temps pendant lequel elle maigrissait sensiblement. L'examen de cette petite fille fit reconnaître que ces palpitations n'étaient rien autre que le cœur lui-même placé à l'endroit où se trouve le ventricule. Craignant néanmoins d'être trompé par la présence d'un anévrisme, la chose lui paraissant d'ailleurs étrange et extraordinaire, Ramel apporta à cet examen la plus grande attention, et il n'eut plus lieu de douter de la présence de ce viscère dans l'abdomen. Le cœur était si saillant et si près des tégumens, qu'il était permis de le toucher et de le saisir avec la main; l'on sentait très distinctement les mouvemens de sistole et de diastole, mouvemens qui *répondaient exactement au mouvement du pouls.* L'on sentait même le *craquement* et le *frétillement* des oreillettes dans leur action inverse à celle du cœur. On pouvait aussi, en regardant cette jeune fille revêtue de son corset, compter les

mune aux deux oreillettes qui communiquaient par une grande ouverture dans la cavité qu'on pouvait appeler ventricule droit, et par une fort petite dans le passage du ventricule droit au gauche. L'artère du poumon et l'aorte tiraient leur origine du ventricule gauche; il n'y avait point de trou ovale, et l'on voit aisément qu'il eût été inutile. Le sang des veines étant reçu dans la cavité commune aux deux oreillettes, la plus grande partie devait passer dans le ventricule droit, et de là, comme ce ventricule n'avait point d'artère, dans le ventricule gauche, puisque les deux communiquaient ensemble. » — *Diverses observ. anat., Mém. de l'Acad. des sciences, an* 1700. *Hist. p.* 42.

(1) Philosoph. transact., vol. v, for 1678.

(2) De vitiis congenitis circa thoracem et abdomen. Erlangiæ 1810.

mouvemens du cœur, lors même que cet organe n'exécutait que ses mouvemens ordinaires, et que Marianne Falen ne ressentait pas de battemens violens : on ne distinguait d'ailleurs aucun battement, aucun mouvement dans le lieu où aurait dû se trouver le viscère ; et de plus, dans cet endroit, les côtes étaient comme déprimées et moins arquées, non-seulement du côté gauche, mais encore du côté droit ; ce qui rendait la poitrine très bombée, tandis qu'elle était très étroite en arrière ; c'est-à-dire que la ligne qui va d'un acromion à l'autre se trouvait très courte. Cette fille avait joui d'une assez bonne santé tant qu'elle avait été au berceau : l'on sentait battre son cœur dans l'endroit dont nous avons parlé, mais l'on ne remarquait guère de mouvemens désordonnés et de palpitations que lorsqu'elle pleurait, ainsi que le font les enfans. La mamelle de la mère calmait les pleurs, faisait cesser les palpitations. Dès que cette petite fille fut assez forte pour se servir de ses jambes, courir et faire de grands mouvemens, alors les palpitations augmentèrent et devinrent un véritable état maladif. Elle a aussi été très sujette à des saignemens de nez. Ramel, après avoir suivi cette jeune fille pendant deux ans, trouva qu'elle était beaucoup mieux, la nature paraissait s'accoutumer à cet état. Ramel croyant qu'elle pourrait pousser sa carrière aussi loin que les personnes les plus régulièrement conformées, la perdit de vue, et l'histoire médicale de cette fille est restée incomplète [1].

Si dans le cas de Ramel l'ectopie a été reconnue pendant la vie, et si l'on n'a pas pu la constater par l'examen du corps, nous allons maintenant rapporter une observation tout opposée : le déplacement du cœur a été ignoré pendant toute la vie du sujet et n'a été découvert que par l'ouverture du cadavre. Ce dernier fait est surtout remarquable par la durée de la vie du sujet.

§ 20. Un homme au-dessous de la taille ordinaire, ayant soutenu pendant longtemps les fatigues de la guerre, se retira du service à cause de douleurs néphrétiques, dont il était souvent atteint ; quoiqu'il éprouvât assez fréquemment des accès de cette maladie, il se maria, et eut successivement trois enfans. A la fin, le mal qne rien n'avait pu arrêter, devint plus intense, la fièvre s'alluma, et fit des progrès malgré tous les remèdes mis en usage : la mort seule termina ce douloureux état, après une agonie de quarante heures, tout le bas-ventre était parsemé de taches de gangrène. Malgré l'odeur infecte qu'exhalait le cadavre, M. Deschamps, médecin à Laval, en fit l'ouverture avec M. Hubert chirurgien. Ils désiraient seulement s'assurer de l'état des reins, qui avaient sans doute été le siège du mal, surtout celui du côté gauche. Le rein droit était très volumineux, dur et en suppuration. Le milieu de la capacité abdominale contenait une masse d'une dureté étonnante, au centre de laquelle il y avait un fluide sanieux. *A la place du rein gauche était le*

(1) Voyez le Journal de médecine, chirurgie et pharmacie, etc., 1778, t. XLIX, p. 423.

*cœur enveloppé de sa membrane.* Les vaisseaux qui naissent de cet organe se portaient en haut, et passaient par un trou pratiqué dans le diaphragme pour se rendre au poumon. Les deux poumons écartés, on ne trouva ni l'organe central de la circulation, ni de cavité qui annonçât que le cœur eût existé dans cet endroit. L'état fétide du cadavre ne permit pas de pousser plus loin des recherches qui auraient été très intéressantes. Personne ne s'était aperçu, du vivant du sujet, de cette position du cœur; les pulsations avaient été si peu sensibles, qu'on n'avait pas même soupçonné ce déplacement [1].

§ 21. Nous emprunterons au docteur Wilson le troisième cas d'ectopie abdominale du cœur, les viscères faisant *protrusion* au dehors [2].

Un enfant naquit à terme et vécut sept jours; sur la partie antérieure et supérieure de l'abdomen depuis l'extrémité ensiforme du sternum jusqu'au-dessous de l'ombilic, les tégumens communs manquaient, et un sac formé par des membranes minces et transparentes les remplaçait. Du centre de cette espèce de poche, sortait le cordon ombilical qui se portait vers le côté gauche. Toute la circonférence de ces membranes transparentes s'unissait à la peau proprement dite, et se continuait avec son tissu. Dans l'intérieur de ce sac qui avait quelque analogie avec les membranes de l'œuf, mais qui avait plus d'épaisseur que n'en a l'amnios ou le chorion, on distinguait un corps globuleux se mouvant très distinctement et qui paraissait être le cœur. Après la mort de l'enfant, lorsqu'on fit l'examen de son corps, on trouva le cœur situé profondément dans la région épigastrique en rapport avec une cavité creusée sur la face supérieure du foie. Toute la partie aponévrotique et centrale du diaphragme manquait, ainsi que la portion inférieure du péricarde; les poumons recouverts par les plèvres comme à l'ordinaire, avaient leur volume et leur forme naturels. Le thymus était énorme et s'étendait sur toute la face postérieure du sternum. Le cœur n'était composé que d'une oreillette et d'un ventricule très vastes. Du ventricule sortait un tronc artériel qui montait entre les deux plèvres, immédiatement derrière le thymus, et après avoir traversé longitudinalement la cavité thoracique, se divisait en deux grosses branches dont l'une ascendante était l'aorte et l'autre l'artère pulmonaire. Ces deux vaisseaux se comportaient dans leur trajet ultérieur comme dans l'état normal, à cela près que ni l'aorte, ni ses branches ne fournissaient d'artères bronchiques aux poumons. Dans le point de séparation de ces deux vaisseaux, l'aorte avait quinze lignes de diamètre, l'artère pulmonaire était moins grosse d'environ un quart. La veine cave inférieure s'ouvrait dans la

(1) Observation sur un déplacement remarquable du cœur; par Deschamps médecin à Laval, communiquée par Cullérier. Journal général de médecine, etc. tome 26, page 275.

(2) Philosoph. transactions for the year 1789, p. 2, p. 346, ou *les Archives de Reil et d'Autenrieth*, vol. 4, p. 448.

partie inférieure et supérieure de l'oreillette. Les deux veines sous-clavières se réunissaient derrière le médiastin pour former la veine cave supérieure, laquelle située sur le côté gauche et antérieur de l'aorte descendante, recevait bientôt deux gros troncs veineux venant des poumons et la veine azygos, d'où résultait un tronc unique qui s'élargissant peu à peu, finissait par former l'oreillette du cœur. Il n'y avait pas non plus de veines bronchiques, en sorte que la nutrition des poumons s'opérait par les artères et les veines pulmonaires. Le foie présentait, au lieu d'un ligament suspenseur, une cavité contenant le cœur.

§ 22. Une conséquence nécessaire de cette conformation du cœur, est qu'il devait chasser dans les artères du sang rouge et du sang noir mêlés ensemble. Il paraît d'abord que la quantité du sang noir devait être plus considérable que celle du sang rouge, et que cette différence pouvait être mesurée par celle qui existait entre les diamètres respectifs de l'aorte et de l'artère pulmonaire. Remarquons cependant qu'une grande partie du sang apporté aux poumons était déjà rouge, et que les poumons de cet enfant occupant toute la capacité du thorax avaient un grand volume. Il faut aussi considérer que le même ventricule chassait le sang et dans l'aorte pour tout le corps, et dans l'artère pulmonaire seulement pour les poumons. La circulation devait donc être plus rapide dans ce dernier vaisseau, parce qu'il avait un calibre moindre, et parce que le sang ayant un trajet moindre à parcourir, il revenait plus promptement à l'oreillette et de là dans le ventricule. A l'état normal il y a deux ventricules de capacité et de forces différentes, et l'impulsion que le sang reçoit du ventricule droit n'est pas aussi forte que celle qui est imprimée par le ventricule gauche à la colonne sanguine de l'aorte.

§ 23. La couleur et la chaleur de l'enfant ne différaient pas sensiblement de ce qu'elles sont dans l'état ordinaire chez les enfans bien conformés. Celui-ci était faible, paraissait souffrir; il criait comme les autres enfans, avait des évacuations alvines, buvait encore quelques heures avant sa mort, qui paraît être due bien moins au vice de conformation du cœur qu'à l'inflammation puis à la gangrène des membranes tégumentaires de l'abdomen, inflammation qui s'était étendue jusqu'aux enveloppes du cœur et au cœur lui-même, qu'on trouva couvert d'une couche de lymphe coagulée. Si l'enfant eût eu l'abdomen recouvert de ses tégumens naturels, il aurait peut-être pu vivre. En effet la masse du sang qui revenait du poumon, chargée d'une plus grande quantité d'oxygène mu d'une vitesse plus grande que dans l'état normal, en se mêlant dans l'oreillette et le ventricule à toute la masse du sang oxygéné, lui apportait autant d'oxygène qu'en reçoit ordinairement le sang aortique. Par conséquent le sang de cet enfant était propre à la conservation de la vie. Avant sa naissance, son organisation insolite ne pouvait exercer aucune influence sur sa nutrition ou sa santé, attendu que le ventricule unique suffisait

pour chasser le sang au placenta. Le cœur du fétus, pendant toute la durée de la vie intra-utérine, peut être considéré comme n'étant formé que de deux cavités, puisque les deux oreillettes et les deux artères communiquent entre elles par le trou de Botal (*foramen ovale*) et par le canal artériel. L'organisation vicieuse du cœur chez ce sujet ne différait pas, sous le rapport du mode d'exécution de la fonction, de ce qu'elle est dans l'état régulier; mais au commencement de la vie extra-utérine, le besoin d'un cœur double a commencé à se faire sentir. La manière dont la circulation vient d'être exposée et le mode d'oxigénation du sang qui passe en totalité par le poumon dans un temps égal à celui qu'il met à parcourir tout le corps, quoique l'artère pulmonaire soit moins grosse que l'aorte, donne la raison de la température et de la coloration de cet enfant qui, à cet égard, ne différait pas de l'état normal, et l'on sait que dans le plus grand nombre de cas de vice de conformation du cœur, il y a cyanopathie et température moindre de tout le corps.

§ 24. Quoique Wilson compare l'organisation du cœur et des gros troncs vasculaires de cet enfant avec la disposition de l'appareil circulatoire des animaux amphibies, il fait judicieusement observer que cet enfant n'aurait pas pu impunément rester dans deux milieux différens, l'air ou l'eau, pendant un temps plus ou moins considérable. Dans les animaux amphibies, la circulation et la respiration n'ont pas des connexions aussi intimes et aussi étroites que chez l'homme, où elles sont dans une dépendance rigoureuse et réciproque l'une de l'autre. La mort arrive toujours très promptement si l'une d'elles vient à cesser.

§ 25. Une seconde variété de cette ectopie est celle dans laquelle le cœur et d'autres viscères thoraciques ou abdominaux sortent par une fissure au-dessous de l'appendice xiphoïde, et sont entièrement à nu. Le fétus dont parle Prochaska [1] était tout-à-fait dans ce cas. Une fente allant de l'appendice sternal à l'ombilic, permettait l'issue non-seulement des viscères de l'abdomen, mais encore de ceux de la poitrine. A la partie supérieure de cet hiatus proéminait le cœur enveloppé de son péricarde, les cornes du thymus avec l'extrémité du lobe inférieur du poumon gauche. Le diaphragme était fendu derrière le cartilage ensiforme et porté en arrière. L'estomac, dirigé transversalement, correspondait au-dessous du cœur; à gauche était la rate, et à droite le foie. Ces parties étaient recouvertes par le péritoine, qui adhérait à la peau sur les bords de l'ouverture. La partie supérieure du crâne avec les tégumens manquaient et une membrane fine recouvrait cette partie de la tête. Continue au cuir chevelu, cette membrane adhérait à la dure-mère. Les doigts de la main gauche, le pouce excepté, étaient mutilés.

(1) Prochaska, adnotationes academicæ, fasc. III. Pragæ 1734, p. 172, tab. II et III.

§ 26. Le fétus dont Hérold fait l'histoire[1] était à terme, et vint au monde sans donner signe de vie. Non-seulement il n'y avait ni tégumens, ni muscles à l'abdomen, mais encore on ne voyait ni bassin ni membres abdominaux, ni aucune trace de parties génitales. Tous les viscères du ventre pendaient hors de cette cavité, et n'étaient recouverts que par une membrane mince. Le foie de grandeur naturelle, divisé mais peu distinctement en deux lobes, offrait une scissure dans laquelle s'insérait le cordon ombilical. Au-dessus du foie et à gauche, proéminait le cœur renfermé dans sa capsule et transversalement placé. Le diaphragme manquait.

§ 27. Un enfant du sexe féminin vint au monde très heureusement à la fin du huitième mois d'une première grossesse. Il donna à sa naissance quelques signes de vie. Le placenta, qui ne paraissait avoir aucune connexion avec l'enfant, se détacha très facilement. Cette petite fille, extrêmement difforme, pesait à peu près trente-trois onces. La teinte du visage était celle des mulâtres; la peau était très ridée. Le diamètre transverse de la tête était de deux pouces cinq lignes, le longitudinal de trois pouces six lignes, et le diamètre oblique de quatre pouces. Elle avait les cheveux noirs et assez longs. Les fontanelles et l'écartement des os, sur les points correspondans aux sutures, étaient très larges. Les pavillons des oreilles plats, mous, sans cartilages, les ongles à peine visibles.

L'enfant était bien conformée jusqu'à la base de la poitrine; mais, dans cette région, les tégumens communs cessaient tout à coup comme s'ils avaient été coupés, de sorte que tous les viscères abdominaux étaient à nu ou couverts seulement par le péritoine. Le membre gauche manquait, et le toucher ne pouvait faire reconnaître les os du bassin que sur le côté droit.

Le rachis était fléchi à droite à la hauteur de la première vertèbre lombaire, sous un angle tellement aigu que le grand trochanter droit se trouvait placé sous l'aisselle, et que les côtes correspondantes étaient très déprimées. L'enfant n'avait que six pouces et demi de longueur. Par un effet de cette flexion de la partie inférieure de la colonne vertébrale et du bassin, l'anus venait correspondre au-dessus des organes de la génération, et l'entrée du vagin était supérieure au clitoris. Les grandes lèvres étaient très saillantes.

Tous les viscères abdominaux, le foie, l'estomac, la rate et la masse intestinale pendaient librement hors du ventre, revêtus seulement par le péritoine, dont la circonférence semblait s'unir par cicatrisation avec la peau, dans le lieu où nous avons dit que les tégumens disparaissaient brusquement.

Le cœur lui-même, couvert par le péritoine, s'avançait en très grande partie hors de la cavité abdominale; le diaphragme était cependant très distinct, adhérait

(1) Starke's Archiv. für die Geburtsh., 1. Band, etc., t. I, II.

au foie par son bord supérieur, et on pouvait aisément apercevoir son ligament suspensoir. Ce viscère très volumineux, ovalaire, échancré vers son milieu, remplissait presque tout l'abdomen. On pouvait suivre de l'œil tout le trajet de l'intestin grêle. Le jéjunum et le cœcum formaient la partie inférieure de l'enfant, et n'étaient retenus que par le même feuillet péritonéal. Les autres viscères abdominaux, déplacés et saillans hors du ventre, n'offraient aucune autre particularité remarquable. Toutes les recherches de Klein n'ont pas pu lui faire découvrir les traces de l'entrée du cordon ombilical ni des vaisseaux ombilicaux. Il faut faire remarquer qu'il n'a pu voir et décrire que l'extérieur du sujet; la dissection n'ayant pas été permise, l'histoire de cette monstruosité se trouve fort incomplète.

Klein, à qui nous devons la connaissance de ce fait[1], dit qu'on ne pouvait pas douter de la présence du diaphragme, ce qui doit faire penser que le cœur sortait par une ouverture des parois du thorax.

§ 28. L'ectopie ventrale du cœur se fait quelquefois à la manière des hernies; alors les parties déplacées sont pourvues d'un sac. Sandifort[2] nous fournira un exemple de ce genre, qu'il observa sur un fétus du sexe féminin, né avant terme. La colonne vertébrale était tellement courbée à gauche que les côtes correspondantes venaient toucher l'os des îles. Une tumeur insolite occupait l'épigastre et s'étendait du cartilagexiphoïde jusqu'à l'ombilic. Une membrane recouvrait cette tumeur ainsi que le cordon ombilical placé à la partie inférieure de cette tumeur. Cette membrane ayant été incisée, on en vit une seconde, mince, pellucide, transparente, laquelle était manifestement le péritoine, et après l'avoir divisée on découvrit non-seulement les viscères abdominaux, mais encore le cœur qui avaient abandonné leur situation naturelle pour former la tumeur. A la partie supérieure était le cœur distinct par son péricarde, aplati et reposant dans une fossette sur la convexité du foie. Les viscères abdominaux n'avaient rien d'étrange dans leurs dispositions; l'aorte descendante se terminait par l'artère ombilicale, de manière que le cordon n'avait qu'une artère très grosse. Les artères iliaques n'étaient que des rameaux grêles sortant de l'aorte un peu avant sa terminaison.

§ 29. L'ectopie ventrale du cœur peut encore exister sous un autre caractère, et dépendre d'un défaut de conformation des côtes ou du sternum. C'est ainsi que Pinelli[3] a observé sur un fétus de sept mois qui vécut quelques heures, le cœur dépourvu de péricarde, situé dans la région du cartilage xiphoïde, proéminent ainsi que les viscères du ventre recouverts seulement par le péritoine, car les muscles et

(1) Meckel's deutsches Archiv für die Physiol., etc., III. Band, III. Heft, p. 391, tab. VI.

(2) Acta Helvetica, vol. VII. Obs. de fœtu monstroso, etc., p. 56, 59, tab. III.

(3) Giornale di litterati d'Italia, tom. 36. Anno 1724, p. 138. Due istorie fisico-mediche de signore dottore Flamminio Pinelli.

la peau manquaient à la paroi antérieure de l'abdomen. Le sternum et le médiastin n'existaient point; les côtes gauches étaient refoulées et couchées vers la colonne dorsale et cette moitié du thorax était par cela même détruite. Aussi le poumon gauche manquait-il, car on ne pouvait considérer comme tel une masse d'apparence charnue adhérente à la partie gauche du cœur. Malacarne a publié un fait du même genre, s'il est permis de considérer comme tel le monstre dont il nous a laissé une histoire incomplète et peu claire [1].

§ 30. Voigtel [2] a également donné l'histoire d'un cas de cette nature. Un fétus vint au monde au huitième mois de la gestation, il donna quelques signes d'existence pendant peu d'instans. Au côté droit de l'appendice ensiforme on voyait une tumeur comme pédiculée, ressemblant à une hernie et paraissant formée par les tégumens communs. Le foie et les circonvolutions intestinales se laissaient apercevoir à travers la faible épaisseur de l'enveloppe, et lorsqu'on l'eut divisée on reconnut que non-seulement les viscères du ventre, mais encore ceux de la poitrine composaient cette tumeur. Le cœur renfermé dans son péricarde fut trouvé au-dessous d'une membrane comparable au diaphragme.

§ 31. Fleischmann [3] a décrit un fétus à terme dont le sternum était si court que les premières côtes arrivaient seules jusqu'à lui, tandis que toutes les autres ne s'y rendaient que par de longs cartilages recourbés et ascendans. Un sac volumineux et membraneux, à col étroit, très saillant, arrivait jusqu'à l'hypogastre, contenait dans sa partie supérieure l'organe principal de la circulation, dont une ouverture du diaphragme avait permis la sortie, et outre le péricarde il paraissait encore être recouvert par une membrane provenant du péritoine.

### TROISIÈME GENRE.

*Ectopie céphalique du cœur.* (Ectopia cordis cephalica. Breschet.)

§ 32. Il est plus facile de concevoir le déplacement du cœur dans les cavités thoracique et abdominale ou hors de ces mêmes cavités, que celui dans lequel cet organe vient se mettre en rapport avec quelque partie de la tête. Il faut pour une ectopie de ce genre un dérangement plus grand. Cependant des faits bien constatés existent et ils ne permettent aucun doute à cet égard.

(1) De Monstri umani, etc., lezione academiche. Lezione secunda, VIII, tavola III, IV, V, p. 12, 599.

(2) Fragmenta semiol. obstetric. Halæ, 1792. Tab. V, p. 77. — J.F. Meckel, de cordis conditionibus abnorm. Halæ, 1802, p. 6.

(3) De vitiis congenitis circa thoracem et abdomen. — Commentatio anat. pathol. Erlangæ, 1810. d. 2, 17, 24, t. 1, fig. 1.

TROISIÈME OBSERVATION.

§ 33. Nous avons vu, il y a une douzaine d'années, dans les pavillons d'anatomie de la faculté de médecine le cadavre d'une petite fille nouvellement née, qui avait été délivré aux élèves pour servir à l'étude de l'anatomie. Cet enfant portait une tumeur très volumineuse au cou, et sous la mâchoire inférieure; la bouche était béante. Déjà les parties avaient été divisées et mutilées, lorsque nous fûmes appelés pour examiner cette monstruosité. Le cœur, les poumons, le thymus sortis de la cavité du thorax par la partie supérieure de cette cavité, derrière les clavicules, venaient correspondre sur la face antérieure de la région cervicale. L'aorte était droite et partait comme dans l'état normal de la base du cœur, mais se dirigeait de haut en bas, au lieu de se porter de bas en haut et de former une courbure ou crosse. La pointe du cœur était placée entre les deux branches de la mâchoire, écartées l'une de l'autre, très petites et à peine développées. Cette pointe du cœur adhérait à la langue et celle-ci était portée hors de la bouche. Les pavillons des oreilles étaient situés très bas et semblaient correspondre à la base du crâne et se diriger l'un vers l'autre par leur appendice lobulaire.

Le larynx et la trachée-artère déprimés avaient pris très peu de développement. Le sternum était fendu dans sa moitié supérieure, sur la ligne médiane, et une membrane mince, fibreuse, adhérait aux deux bords de cet hiatus recouvert par la peau. Le diaphragme ouvert sur son diamètre antéro-postérieur et refoulé sur les deux côtés de la base de la poitrine avait permis aux viscères du ventre de passer dans le thorax. La colonne vertébrale était fléchie en arrière, et la tête renversée sur les omoplates donnait à l'enfant une forme circulaire. Les parties avaient été trop altérées pour que nous pussions les faire dessiner, et nous ne prîmes que quelques notes pour nous rappeler les principales circonstances de ce cas singulier, dont nous croyons pouvoir faire la première espèce de *l'Ectopie céphalique*, sans ouverture accidentelle donnant passage aux parties déplacées. Le peu de développement des poumons, leur densité, leur poids qui les faisait aller au fond de l'eau, l'écartement des deux pièces de la mâchoire inférieure, le refoulement de la langue vers le palais, sa sortie de la bouche, son adhérence au cœur, enfin le petit diamètre du larynx et de la trachée nous firent penser que cet enfant n'aurait pas vécu. Son volume était celui d'un fétus de sept ou huit mois. Le cordon ombilical s'insérait très près du pubis et les membres abdominaux étaient très petits et renversés en arrière.

QUATRIÈME OBSERVATION.

§ 34. Dans le mois d'août de l'année 1812, on apporta à la maison d'accouchement un fétus né la veille et mort quelques heures après sa naissance. Ce fétus envoyé à la Faculté de médecine nous fut remis par Béclard pour en faire la dissection et la préparation. C'est d'après cet examen que nous en donnons ici la description abrégée en y joignant la figure. — La base du cordon ombilical très ample contenait la plupart des organes abdominaux et quelques-uns de ceux du thorax. La face antérieure de la poitrine et du cou étaient libres, mais le cordon ombilical avait des adhérences avec les parties latérales et le sommet de la tête disposées de telle sorte, que le front et la face se trouvaient renfermés dans la gaine membraneuse des vaisseaux ombilicaux, et qu'elle aurait été hors de la cavité de l'amnios, si la gaîne membraneuse du cordon n'avait été interrompue au-devant du cou et de la poitrine : il résultait de cette dernière disposition, que l'eau de l'amnios baignait non-seulement la surface du corps, mais encore qu'en pénétrant par cette ouverture dans la gaîne ombilicale, elle baignait la face, tous les viscères compris avec elle, et parvenait jusque dans les cavités thoracique et abdominale.

Une hernie hydrencéphalique très volumineuse et divisée en deux parties à l'extérieur par l'adhérence de la gaîne du cordon ombilical au sommet de la tête, occupait le côté droit du crâne et s'étendait jusqu'à la partie supérieure de la face. Cette hernie paraissait s'être formée à une époque à laquelle les os du crâne étaient encore très peu développés ; elle les avait tellement déformés, que les os frontaux et pariétaux avaient perdu tout-à-fait leur situation, leur forme, et qu'on pouvait à peine les reconnaître dans la place qu'ils occupaient et avec la forme qu'ils avaient acquise. Il y avait au crâne six pièces qui représentaient les pariétaux et les frontaux. On remarquait un trou au corps de l'os sphénoïde. L'œil droit, entièrement caché par la saillie antérieure de la hernie, était atrophié, déjeté, ainsi que l'orbite, en arrière, au-dessous de la base du nez. La mollesse excessive du cerveau et des nerfs ne permit pas de suivre les nerfs oculaires jusqu'à leur origine. Les membres assez bien conformés offraient seulement le renversement des pieds en dedans.

La bouche était totalement déformée par la tension et l'inégalité des deux mâchoires ; les poumons bien conformés, étaient renfermés dans le thorax qu'ils occupaient seuls avec l'œsophage. Des portions de poumon plongées dans l'eau restèrent à la surface du liquide. Le centre du diaphragme présentait une ouverture par laquelle le cœur sortait de la poitrine, ainsi que de l'abdomen, pour arriver dans la gaîne du cordon, où, contenu dans son entier, il était renversé de manière que sa pointe dirigée en haut adhérait au palais, et sa base tournée en bas ne tenait que par les

troncs vasculaires qui en sortaient. — Les vaisseaux ombilicaux au nombre de deux seulement, la veine et l'artère du côté droit étaient placés l'un et l'autre dans l'épaisseur de la gaîne du cordon. — L'estomac, la rate, le foie, l'intestin grêle et le commencement du gros intestin, étaient hors de l'abdomen et contenus avec le cœur dans la base du cordon; les organes génitaux bien conformés appartenaient à une fille. (*Voy.* pl. II, fig. A, B, C.)

CINQUIÈME OBSERVATION.

§ 35. Dans un mémoire riche de faits et d'érudition, adressé à l'Académie royale de médecine par M. Bonfils de Nancy, l'auteur a consigné un exemple d'Ectopie céphalique du cœur offert par un fétus du sexe féminin, venu à la lumière vers le cinquième ou le sixième mois de la conception, ayant la tête fortement inclinée à gauche et représentant un sphéroïde légèrement applati antérieurement, d'un diamètre d'environ deux pouces.

Le placenta était adhérent par le centre de sa face interne à tout le côté gauche du crâne et recouvrait aussi le nez, l'œil gauche et la moitié du front du même côté. Les membranes amnios et chorion fournissaient des brides assez lâches qui s'étendaient au côté gauche du cou et sur la face antérieure du thorax.

Le nez ne présentant que les deux ouvertures antérieures, confondues avec la face interne du placenta, paraissait être renversé sur le front et entraînait avec lui la lèvre supérieure, le bord alvéolaire correspondant et la partie moyenne et antérieure de la voûte palatine. Le tronc offrait en avant et sur la ligne médiane une fissure qui de la partie inférieure du cou allait jusqu'à l'ombilic. Cette fente laissait voir à découvert la plupart des organes de la poitrine et de l'abdomen. Les tégumens et les autres parties des parois des cavités splanchniques dorso-ventrales n'avaient rien autre de remarquable. Les poumons recouverts par les plèvres et le thymus, avaient conservé leurs formes et leurs connexions; il n'en était pas de même du cœur: dirigé transversalement, allongé, cet organe dont la base tournée en arrière et à droite et la pointe en avant, en haut et à gauche avait contracté des adhérences avec les brides placentaires, par lesquelles il était entraîné au dehors du thorax, sur la partie supérieure de la face antérieure des parois de cette cavité, ou par l'intermédiaire de ces mêmes brides il adhérait intimement à la partie antérieure de la tête. Il avait des connexions avec le foie par une bride tendue entre ces deux organes. Le péricarde ouvert en avant semblait manquer en grande partie.

Le diaphragme, ouvert sur toute sa partie moyenne, était fortement rétracté sur lui-même à droite et à gauche, où il formait la paroi inférieure d'une cavité tapissée par les plèvres. Il était divisé en deux portions latérales, séparées l'une de

l'autre par l'extrémité inférieure de l'œsophage et par le cardia. A droite ayant conservé ses adhérences avec le foie, il était forcé d'obéir à la traction que ce viscère, libre à l'extérieur, exerçait sur lui; fortement tiraillé, il se comportait à son égard comme le faisait le mésentère pour les intestins, c'est-à-dire qu'il lui permettait de se porter de tous côtés, selon l'impulsion donnée. Les anomalies des viscères abdominaux n'étaient pas moins grandes; le foie, l'estomac, le pancréas, le jéjunum, l'iléon et le colon étaient tous situés hors de cette cavité. Le foie, organe très volumineux chez le fétus, occupait la partie droite de la masse des viscères Il avait une figure irrégulièrement ovoïde, et le bord lisse et tranchant qu'on remarque ordinairement en avant et qui sépare les deux faces de cet organe, était arrondi et très peu apparent. La face inférieure du foie était convexe, laissait voir la grande scissure, le petit lobe et la vésicule biliaire. Dans la scissure venait se rendre la veine ombilicale qui du bord de la division des parois abdominales se portait vers le foie; elle était logée dans les replis du péritoine, et ne paraissait être qu'une bride membraneuse de forme conique, de deux ou trois centimètres de long (un pouce et quelques lignes) et de cinq à six millimètres (deux ou trois lignes) de large, à sa base située à l'ombilic. Le lobe gauche du foie était aussi plus arrondi qu'ordinairement, mais sa face inférieure était restée concave. L'estomac avait conservé tous ses rapports avec les organes environnans, il occupait la division du diaphragme et ne présentait d'autre anomalie que sa situation hors du ventre. — Le pancréas, le duodénum, le jéjunum, l'iléon et le colon étaient aussi placés à l'extérieur. On les apercevait facilement et ils formaient la partie inférieure et gauche de la masse viscérale. Ils avaient conservé leurs rapports entre eux et l'on ne remarquait rien d'irrégulier dans leur conformation. Les autres viscères abdominaux, c'est-à-dire la rate, les reins, la vessie, le rectum et les organes de la génération avaient leur position, leur forme et leurs rapports ordinaires. (*Voy.* pl. III, fig. 1, 2, 3.)

Quant aux parties contenantes, examinées scrupuleusement, nous y avons remarqué les anomalies suivantes : le sternum manquait entièrement, le thorax était divisé à sa partie antérieure, et l'on voyait sur cette région une ouverture de trois centimètres (un pouce environ) d'étendue transversale, sur quatre centimètres de largeur (un pouce et demi). Le côté droit était plus volumineux que le côté gauche; les parois thoraciques étant affaissées sur les poumons non distendus par l'air. Les côtes, encore en grande partie cartilagineuses, arrivaient jusqu'aux bords de la division de leurs cartilages, ne rencontrant pas le bord latéral du sternum; mais ils se recourbaient de manière à se rapprocher les uns des autres, à s'unir et se confondre par leur extrémité libre, pour former de chaque côté une sorte de demi sternum.

Les extrémités internes des clavicules se trouvaient éloignées l'une de l'autre

d'environ trois centimètres (un pouce), et s'articulaient avec le cartilage recourbé de la première côte. Les deux plèvres affaissées et contiguës aux poumons qu'elles recouvraient n'offraient aucun vice organique.

La lèvre gauche de la division thoracique adhérait dans toute son étendue au cordon ombilical, et la fente se prolongeant sur la ligne blanche jusqu'à l'ombilic, favorisait l'issue de la masse viscérale décrite ci-dessus. Le reste des parois abdominales, c'est-à-dire la région sous-ombilicale non altérée, n'étant pas soutenue ou distendue par les organes qu'elle devait contenir, était affaissée. Les bords du hiatus thoracique et abdominal étaient recouverts par une membrane analogue aux tissus séreux, et qui se continuait avec la peau, le péricarde, le péritoine et les brides placentaires. Ces brides, dont on doit déjà présumer la disposition d'après ce qui précède, s'étendaient du centre de la face fétale du placenta, au côté gauche et antérieur du crâne, au col et au thorax.

Le crâne était considérablement affaissé par lui-même, à cause de l'absence de l'encéphale dans sa cavité, et cette disposition faisait que la bride qui allait jusqu'à cette boîte osseuse, quoique n'offrant d'étendue en surface que vingt-sept à trente millimètres (un pouce et quelques lignes), embrassait la presque totalité du côté gauche de la tête. Elle couvrait les côtés et le dos du nez, la moitié gauche du front, l'œil, la tempe, le pariétal, la portion mastoïdienne du temporal, et la moitié de l'occipital du même côté. Elle se continuait ensuite avec le replis membraneux qui se portait sur le côté gauche du col, et, descendant ensemble, ils allaient sur la partie supérieure de la poitrine. Là ces membranes se joignaient à l'extrémité placentaire du cordon ombilical, qui, long de six à sept centimètres (deux pouces et demi environ), naissait aussi du centre du placenta au-dessous des brides, adhérait à la lèvre gauche de la division du tronc par d'autres brides extrêmement courtes et allait se terminer à l'ombilic.

Les parties molles de la face et du crâne étaient tellement confondues avec le placenta, et ces brides avaient d'ailleurs si peu de longueur, qu'il était impossible de les séparer sans intéresser l'une ou l'autre des parties réunies. Au col et à la poitrine, ces brides avaient de quatre à cinq centimètres (dix-huit ou vingt lignes) de longueur, et elles permettaient d'écarter le placenta des parties qu'il couvrait.

Le reste du sujet était dans l'état normal, et les organes pouvaient être comparés pour leur développement à ce que ces parties seraient dans un fétus de cinq à six mois et bien conformé. (*Voy.* pl. III, fig. 1.)

Les détails consignés dans cette observation, sur la disposition du cœur, des poumons et des principaux troncs vasculaires me paraissant incomplets et insuffisans, j'ai prié M. Bonfils de me donner d'autres renseignemens, et je dois à son obligeance peu commune et pour laquelle je lui adresse des remercîmens, de nouvelles notes

et de nouvelles figures, qui ont ajouté à l'intérêt de cette description et la rendent complète. (*Voy.* pl. II, fig. 3 et 4. Voyez aussi la description de ces figures.)

## CHAPITRE II.

### *Réflexions générales et Conclusions.*

§ 36. Si nous considérons les différentes variétés et les diverses circonstances de l'ectopie du cœur, d'après les faits consignés dans ce Mémoire, nous reconnaissons de suite que la production de ce genre de déviation organique doit se rapporter à un retard dans le développement de quelques appareils organiques, et que toutes les circonstances de l'ectopie peuvent être expliquées d'après les lois de l'évolution organique. En effet, en considérant d'abord la direction du cœur, nous voyons que dans les premières périodes il est parallèle à l'axe du corps, et qu'il n'appartient ni à l'une ni à l'autre des cavités thoraciques. Cette disposition se retrouve dans les animaux, de sorte que l'obliquité du cœur et son inclinaison à gauche forment un caractère propre à l'espèce humaine, qui déjà commence à s'affaiblir dans les quadrumanes et ne se retrouve plus dans les autres mammifères.

§ 37. L'obliquité du cœur, son inclinaison à gauche, la situation de l'aorte sur le côté gauche de la colonne dorsale, tiennent au mode de développement du rachis composé manifestement de deux moitiés dans les premières périodes. En général, et nous l'avons démontré dans un autre mémoire, la moitié droite du corps a dans son évolution plus de précocité que la moitié gauche. Aussi voit-on le plus souvent, pour ne pas dire presque toujours, les vices de conformation primitive et qui dépendent d'une agénésie, arriver plutôt à gauche qu'à droite. Le rachis se développant plus tôt de ce dernier côté, rejette l'aorte sur son côté gauche, et par un effet tout naturel le cœur obéit au mouvement de l'aorte; mais si par une circonstance fortuite, et dont nous ignorons la cause, la moitié gauche du rachis se développe d'une manière plus précoce, alors l'aorte est portée à droite et elle entraîne le cœur avec elle, lui donne une direction en rapport avec ses fonctions et le mode de circulation qui se fait dans ces organes.

§ 38. Le plus souvent l'ectopie du cœur, hors de la poitrine, résulte de la préexistence d'une fente sur la ligne médiane du corps. Il nous serait facile de démontrer que cette ligne médiane est le lieu où le développement se fait en dernier, et il est d'observation que les monstruosités sont, pour leur fréquence, dans certaines parties, dans un rapport inverse avec la précocité de l'évolution de ces organes.

§ 39. Les *diastématies*, ou vices de conformation dépendans d'un hiatus ou fente sur la ligne médiane, sont les monstruosités les plus communes, parce que le développement se fait de la circonférence au centre, ou des parties latérales vers la ligne médiane : il est pour ainsi dire centripète. — Voyez combien il est commun de rencontrer des becs de lièvres, des écartemens des deux pièces du frontal, des pariétaux, de l'occipital, de voir des spina-bifida, des exstrophies ou extroversions de la vessie et surtout des tumeurs à l'ombilic, qu'on nomme improprement des exomphales congéniaux. Le sternum lui-même est fendu sur la ligne médiane dans les premières phases de l'évolution, et les points d'ossificatiou se font sur les deux côtés de cette ligne. Le diaphragme est formé primitivement de deux muscles latéraux, ou de deux portions distinctes qui peuvent quelquefois rester séparées plus long-temps que ne le veulent les lois de l'évolution normale. Alors, des viscères abdominaux peuvent passer dans le thorax, ce que j'ai rencontré plusieurs fois, ou bien les viscères thoraciques s'engager dans cet hiatus et arriver ainsi dans l'abdomen.

Voilà pour la direction du cœur à gauche ou à droite et pour la situation de l'aorte. Voyons maintenant comment on peut concevoir la formation des diverses ectopies dont nous avons parlé.

§ 40. L'ectopie du cœur est-elle céphalique ? Nous trouvons également dans les lois de l'évolution organique toutes les circonstances favorables à ce vice de conformatiou. En effet tous les embryographes ont observé que dans les premières périodes de la vie intra-utérine le cœur est placé très près de la tête, que l'aorte ne forme pas la courbure que nous lui connaissons et que ce vaisseau, naissant du cœur, descend plutôt que de monter. Si le développement s'arrête à cette période, le cœur sera situé au-dessus et hors du thorax, sur la face antérieure du cou et plus ou moins près du menton ou de la face proprement dite. Ce déplacement offrira des degrés, et depuis les observations que j'ai rapportées (obs. 3, 4 et 5) jusqu'au déplacement dans lequel le cœur dirige seulement sa pointe en haut, il y a une multitude de nuances ou de variétés. Enfin, dans l'ectopie abdominale c'est par l'écartement que laissent entre elles les deux moitiés du diaphragme que s'opère le déplacement.

L'ectopie du cœur trouve donc une explication naturelle dans la situation et les rapports du cœur pendant les premières phases de la vie embryonaire et dans la coïncidence d'autres vices de conformation par défaut de développement.

§ 41. L'ectopie du cœur comporte-t-elle la viabilité du fétus ? Pour répondre à cette question, il convient de distinguer non-seulement l'ectopie en espèces, mais encore de considérer les degrés de ce vice de conformation. Lorsque le cœur est logé dans la cavité droite du thorax, lorsqu'il est vertical, horizontal, ou enfin lorsque sa pointe est dirigée en bas, en haut ou en avant, nous pouvons affirmer, d'après des observations, que le fétus peut exister dans le sein maternel, non-seulement jus-

qu'à l'époque ordinaire de l'accouchement, mais encore, qu'il peut vivre hors de l'utérus. Nous en dirons autant pour l'ectopie abdominale simple, c'est-à-dire sans éventration, et les observations de Ramel, Deschamps, etc., viennent à l'appui de notre assertion.

§ 42. Que de réflexions suggèrent ces observations publiées par Ramel et par Deschamps, et combien l'examen attentif du corps aurait été importante lors de la mort du premier sujet de ces histoires! Ce sont les seuls exemples d'ectopie ventrale du cœur où l'extinction de la vie n'a pas suivi de près la naissance des individus atteints de ce vice de conformation. L'ectopie du cœur comporte donc quelquefois l'exercice des fonctions nécessaires à l'entretien de la vie. C'est ce que semblaient indiquer les déplacemens du cœur dans la cavité droite du thorax; mais il y a encore une grande différence entre une inversion du cœur de gauche à droite, son simple refoulement sur un des côtés de la ligne médiane du corps, la direction en bas, en haut ou en avant de la pointe de cet organe, et son passage dans la cavité abdominale.

§ 43. Il n'en est pas de même de l'ectopie thoracique avec issue du cœur par une fente du sternum ou au-dessus de l'appendice xiphoïde, ni de l'ectopie céphalique. Tous les faits rapportés dans ce Mémoire (voyez § 11, 12, 13, 14, 15, pag. 12, 13 et 14) sont la preuve que la vie n'est pas compatible avec ces vices de conformation.

§ 44. Pour pouvoir prononcer sur la viabilité d'un fétus affecté d'ectopie du cœur, et qui serait encore vivant, ou dont le cadavre serait soumis à un examen juridique, il faudrait non-seulement tenir compte de l'âge du fétus, mais encore de la coexistence d'autres vices de conformation. Les faits rapportés dans ce Mémoire, dont il nous aurait été facile d'augmenter le nombre, démontrent qu'il est fréquent de rencontrer l'ectopie du cœur avec l'anencéphalie, la diastérachie, etc., etc.

On a vu également les poumons être à peine développés, l'artère pulmonaire manquer ou être imperforée, quoiqu'à l'extérieur d'une apparence régulière, (voy. l'observ. 1re) et toutes ces dispositions suffisent pour établir la non viabilité du fétus; quoique dans la première, la seconde observation, etc., les enfans aient vécu plus d'un mois, car nous appelons viabilité une aptitude à une existence d'une durée indéterminée et qu'une existence de quelques heures ou de quelques jours ne suffit pas pour démontrer.

§ 45. J'ajouterai que toujours dans ces circonstances l'accouchement arrive avant le terme ordinaire.

§ 46. On peut avancer d'une manière générale que *l'ectopie du cœur* est rarement seule, et lors même que ce vice de conformation est à un degré peu marqué, alors il peut être encore accompagné d'une disposition vicieuse dans la structure du cœur ou dans l'origine des gros troncs vasculaires.

§ 47. Enfin le médecin légiste chargé de l'examen du corps d'un enfant sur lequel il

aura découvert une ectopie du cœur, ne devra pas s'arrêter à constater cette anomalie ; il faudra encore étudier la disposition des troncs vasculaires sortant du cœur ou arrivant à cet organe, et examiner avec le même soin la conformation intérieure du cœur; car, ainsi que nous croyons l'avoir démontré, l'ectopie dépendant d'une évolution organique arrêtée, ce défaut de développement peut porter aussi bien sur la disposition intérieure des oreillettes et des ventricules que sur la situation et les connexions du cœur.

§ 48. Nous avons vu dans les fétus de la première et de la seconde observation, que le déplacement du cœur ne formait pas le point principal et le plus remarquable des organes de la circulation. Considéré à l'extérieur le cœur paraissait bien conformé, mais l'examen de ses cavités fit découvrir des imperfections de structure, qui sans doute ne pouvaient permettre aux deux enfans qu'une très courte existence.

§ 49. Ce serait le lieu de traiter ici du mode de circulation du sang dans les fétus et les personnes qui ont présenté une ectopie du cœur, et de démontrer comment dans certains cas toutes les fonctions peuvent s'exécuter et la vie être entretenue malgré ce vice de situation du cœur, et comment dans d'autres circonstances la mort doit arriver à la naissance ou peu de temps après. Si le cœur n'offre qu'une simple anomalie de situation, ses fonctions peuvent s'exécuter comme dans l'état régulier; mais s'il est uniloculaire ou biloculaire, si l'artère pulmonaire manque ou si elle est imperforée, alors la circulation sanguine ne peut pas se faire.

§ 50. Dans l'observation communiquée par M. Bonfils, on a pu remarquer que les veines et l'artère pulmonaire manquaient. Ici le fétus ne pouvait pas être viable. Cependant des cas analogues sembleraient faire croire que les sujets ont pu vivre, quoiqu'ils manquassent de quelque tronc vasculaire principal. Ainsi, M. Jacobson a publié une observation de ce genre. L'artère pulmonaire était remplacée par les artères bronchiques. Huber et Maugars ont chacun rencontré sur un sujet différent une troisième artère pulmonaire qui née de la base de l'aorte pectorale, se rendait à la partie inférieure des poumons, et dans le cas de Maugars elle paraissait s'être développée aux dépens des artères pulmonaires. Cette disposition anormale qui paraît d'abord fort extraordinaire, résulte d'un développement arrêté à une des premières époques de l'évolution du cœur et des gros troncs vasculaires. J.-F. Meckel a très bien observé que dans les premières semaines de la vie embryonique, l'artère pulmonaire ainsi que ses branches n'existent point. Il a également reconnu que les poumons, dont l'apparition est bien postérieure à celle du cœur et de l'aorte, naissent sur les côtés de ce dernier vaisseau, dans le point d'origine des artères bronchiques. Alors il n'y a pas encore de véritable artère pulmonaire.

§ 51. Une circonstance anatomique assez curieuse, que j'ai contastée sur des fétus humains, sur des enfans nouveau-nés et sur des fétus de mammifères, c'est que l'artère

pulmonaire est souvent oblitérée du côté du cœur, et nullement du côté de l'aorte ou du canal artériel. Ce dernier vaisseau est plus précoce dans son apparition que l'artère pulmonaire proprement dite ; les deux branches de l'artère pulmonaire paraissent aussi avant le tronc de cette artère, et d'après leur direction, leur calibre, l'épaisseur et la force de leurs parois, elles paraissent être la continuation du canal artériel. Je n'ai pas trouvé d'exemple d'oblitération du canal artériel avant ou peu de temps après la naissance, tandis que je possède plusieurs observations qui me sont propres ou qui ont été recueillies par des hommes dignes de foi, et qui constatent l'oblitération de l'artère pulmonaire. Le fétus que nous avons décrit dans ce Mémoire (Voy. obs. 1re, p. 7, obs. 2, p. 9), une observation qui nous est commune avec M. le professeur Bertin, (voy. Bertin, Maladies du Cœur; Lallemand, IVe lettre sur l'Encéphale) démontrent aussi cette oblitération et chez l'enfant et chez l'adulte. Dans le dernier cas l'oblitération était sur le point de cesser, car elle ne consistait que dans une espèce de diaphragme formé par les trois valvules sigmoïdes réunies et percées à leur centre par une petite ouverture circulaire. Dans l'observation que je publie (obs. 1re, p. 7) le sang arrivait aux poumons par le canal artériel, et quoique l'artère pulmonaire existât, l'enfant était comme s'il n'avait pas eu d'artère pulmonaire. En effet, les poumons recevaient du sang déjà oxigéné, et, dans ces cas d'absence d'artère pulmonaire, les artères bronchiques elles-mêmes ou une autre branche allant de l'aorte au poumon et remplaçant l'artère pulmonaire, servent à la respiration et mettent cette fonction dans des conditions analogues à celles où elle est lors de l'existence de l'artère pulmonaire.

§ 52. On peut donc concevoir l'établissement de la respiration et l'entretien de la vie extra-utérine, quoique l'enfant soit privé d'artère pulmonaire; mais que cette artère et les veines pulmonaires manquent et que les vaisseaux bronchiques n'aient que le petit calibre que nous leur connaissons, il n'est plus possible alors de concevoir la respiration, ni la vie de l'enfant ou du petit mammifère hors du sein maternel. Cette dernière circonstance est le cas du monstre, dont nous devons l'histoire à M. Bonfils. Ce fétus a dû cesser de vivre lorsqu'il a été privé de son placenta et de ses communications avec l'utérus. Il ne peut s'élever aucun doute, ni aucune contestation à cet égard. Nous renvoyons à notre Mémoire sur les vices de conformation et de structure du cœur l'examen approfondi de toutes les déviations organiques des agens centraux et cardinaux de la circulation; elles y seront considérées sous les rapports anatomique et physiologique, et nous tâcherons de démontrer comment dans quelques cas des dispositions anormales s'opposent à la circulation hors du sein maternel, et comment cette fonction est exécutée et la vie extra-utérine entretenue, quoique certaines abnormités concomitantes soient contraires à cet entretien. Leur effet se trouve alors anéanti par certaines dispositions qui suppléent au défaut de structure des organes de la circulation.

Peut-être que ce travail ne sera pas sans quelque intérêt, car c'est un genre nouveau de physiologie expérimentale. La nature fait elle-même l'expérience, et le physiologiste devient simple spectateur ; il faut seulement qu'il sache s'aider ou s'éclairer de notions exactes d'anatomie et surtout d'anatomie comparative. Se borner à la simple exposition des vices de conformation, et ne pas rattacher la connaissance des monstruosités à la physiologie ou aux lois générales de la vie, à la médecine légale, etc. c'est ôter à cette étude le seul charme qu'elle puisse offrir au médecin et la seule utilité qu'elle puisse avoir dans la science.

§ 53. Cette étude, il est vrai, demande le souvenir de beaucoup de faits, la comparaison rigoureuse de tous les faits entre eux et une grande réserve pour en déduire les conséquences. Il ne faut pas se presser de faire des lois d'après une observation isolée et qu'un nouveau fait vient renverser; il ne convient pas d'admettre des causes que le lendemain il faudra abandonner; le véritable observateur marche lentement, parce qu'il s'appuie sur des faits, et il rit de ceux qui n'ayant pour guide que leur imagination enfantent des théories aussi mobiles et aussi vacillantes que leur propre esprit.

§ 54. Un dernier rapport sous lequel nous considérons les ectopies du cœur, appartient à la médecine pratique. Ne peut-on pas confondre l'ectopie abdominale, par exemple, avec certaines maladies organiques du cœur, des gros vaisseaux de la poitrine ou de l'abdomen ? Si l'ectopie ventrale était bien réelle, dans le cas observé par Ramel, une erreur de diagnostic n'aurait-elle pas pû être commise? Ici l'emploi du stéthoscope serait d'un grand secours, et l'existence signalée et bien connue de ce genre de déplacement du cœur fera qu'à l'avenir on apportera un plus grand soin dans l'examen des battemens et des pulsations dans les régions précordiale, épigastrique et ventrale inférieure. Burns[1] et après lui Reeder[2] ont déjà appelé l'attention des praticiens sur ce point de pathologie. Il faudra maintenant chercher à distinguer la présence du cœur dans les régions abdominales des anévrysmes de l'aorte, du tronc cœliaque, etc.

§ 55. Il me semble qu'à *priori* on peut établir ce diagnostic :

1° Dans le cas d'ectopie abdominale du cœur, on ne sent plus les battemens de cet organe dans le thorax ; 2° les pulsations à l'épigastre sont plus fortes et plus distinctes que si elles étaient dues à l'aorte ou au tronc cœliaque ; 3° elles ne doivent pas être synchrones avec celles des artères, car la sistole des ventricules correspond à la diastole des artères *et vice versâ* ; 4° dans l'ectopie du cœur on sent et on entend un *craquement* et un *frétillement* que Ramel a bien signalés, et qu'il faut rapporter aux

(1) Observat. on some of the most frequent and important diseases of the heart ; p. 262.—Edniburgh, 1819, etc.

(2) A practical treatise on the inflammatory, organic and sympathic diseases of the heart, etc., ch. XII, p. 271.—London, 1821.

mouvemens des oreillettes; 5° enfin, dans les pulsations artérielles ou dans les battemens des anévrismes, on ne distingue qu'une pulsation, tandis que dans l'ectopie du cœur on doit entendre et les battemens des oreillettes qui ont un caractère et produisent un bruit tout particulier, et les pulsations des ventricules qui sont bien différentes des mouvemens des oreillettes.

§ 56. De tous les faits consignés dans ce Mémoire, ne peut-on pas conclure :

1° Que l'ectopie du cœur est plus fréquente qu'on ne le croit communément, et qu'elle se présente sous des formes très variées ;

2° Qu'elle dépend d'un développement arrêté à une époque très peu avancée de la vie embryonaire ;

3° Qu'elle coïncide très fréquemment avec d'autres vices de conformation par *Agénésie* ;

4° Que cette ectopie en elle-même n'exclut pas la possibilité de la vie extra-utérine, si elle ne se complique pas d'autres vices de conformation dans la structure du cœur, dans l'origine et la disposition des principaux troncs vasculaires, ou dans celle d'autres organes importans;

5° Qu'elle sert à expliquer les lois de l'évolution organique et réciproquement ;

6° Que le médecin légiste doit tenir compte de cette anomalie organique, de son degré, de sa simplicité et de ses complications ;

7° Que dans certains cas l'ectopie du cœur peut être prise pour une maladie organique accidentelle du cœur ou des gros troncs vasculaires, et causer des erreurs de diagnostic;

8° Enfin, que sous les rapports anatomique, physiologique, pathologique et médico-légal, l'étude de ce vice de conformation est digne de l'attention du médecin.

# DESCRIPTION DES PLANCHES.

PLANCHE I.

FIG. 1. *a.* Cœur.
*bbb.* Vaisseaux cardiaques ou coronaires.
*c.* Oreillette droite.
*d.* Oreillette gauche.
*e.* Veine cave droite descendante ou supérieure.
*f.* Veine cave gauche descendante ou supérieure.
*g.* Aorte.
*h.* Tronc brachio-céphalique.
*i.* Artère carotide gauche.
*k.* Artère thymique.
*l.* Artère sous-clavière gauche.
*m.* Artère carotide droite.
*n.* Artère sous-clavière droite.
*ooo.* Les trois lobes du poumon gauche.
*ppp.* Les trois lobes du poumon droit.
*qq.* Diaphragme.
*r.* Veine sus-hépatique.
*s.* Veine cave inférieure ou ascendante.
*tt.* Le foie.
*v.* Vésicule biliaire.
*w.* Canal cystique.
*u.* Canal hépatique.
*y.* Canal cholédoque.
*z.* Artère cœliaque.
1. Artère hépatique.
2. Artère splénique.
3. Artère coronaire stomachique.
4. Estomac.
5. Veine ombilicale.
6. Pylore.
7. Duodénum.
88. Thymus.
9. Cordon ombilical.
10. Vestige du ligament suspenseur.

FIG. 2. *a.* Cœur.
*bb.* Vaisseaux cardiaques ou coronaires
*c.* Oreillette droite.
*c'.* Appendice auriculaire droit.
*d.* Appendice auriculaire gauche.
*ee.* Veine cave droite descendante ou supérieure.
*ff.* Veine cave supérieure descendante ou gauche.
*g.* Aorte.
*h.* Tronc brachio-céphalique.
*i.* Artère carotide gauche.
*k.* Artère thymique.
*l.* Artère sous-clavière gauche.
*m.* Artère carotide droite.
*n.* Artère sous-clavière droite.
*A.* Trou ovale.
*B.* Seconde ouverture entre les deux oreillettes.
*G.* Artère pulmonaire.
*DD.* Les deux branches de l'artère pulmonaire.
*E.* Canal artériel.
*R.* Veine sus-hépatique.
*S.* Veine cave abdominale ou ascendante.

FIG. 3. *a.* Le cœur ouvert.
*a'.* Face extérieure du cœur.
*b.* Vaisseaux cardiaques ou coronaires.
*c.* Aorte.
*d.* Artère pulmonaire.
*ee.* Les deux branches de l'artère pulmonaire.
*f.* Oblitération de l'artère pulmonaire.
*g.* Canal artériel.
*h.* Tronc brachio-céphalique.
*i.* Veine cave descendante gauche.
*k.* Veines pulmonaires gauches.
*l.* Orifice dans l'oreillette de la veine sus-hépatique.
*m.* Appendice de l'oreillette.
*n.* Trou ovale.
*o.* Seconde ouverture entre les deux oreillettes.
*r.* Veine sus-hépatique.
*s.* Veine cave abdominale ou ascendante.

Fig. 4. *aa.* Le cœur ouvert et tenu écarté par des érignes.

*b.* Soie de sanglier indiquant la veine cave inférieure ou ascendante, et son ouverture dans l'oreillette droite.

*c.* Une colonne charnue dans le ventricule formant la seule séparation entre les deux orifices auriculo-ventriculaires.

*d.* Cavité de l'oreillette droite.

*e.* Trou ovale ou de Botal.

*R.* Veine sus-hépatique.

*S.* Veine cave inférieure ou abdominale.

Fig. A. 1. Cœur.

*aaaa.* Vaisseaux cardiaques ou coronaires.

2. Artère aorte.

3. Tronc brachio-céphalique.

4. Artère carotide gauche.

5. Artère sous-clavière gauche.

6. Artère pulmonaire.

77. Branches de l'artère pulmonaire allant aux deux poumons.

8'. Canal artériel.

8. Second canal artériel, plus petit que le premier, allant de l'artère sous-clavière droite à la branche droite de l'artère pulmonaire.

9. Veine cave supérieure gauche.

10. Veine cave supérieure droite.

11. Artère thymique.

12. Thymus.

13-13. Poumons.

14. Veine sus-hépatique ressemblant à la veine cave inférieure.

15. Veine cave inférieure.

16-16. Diaphragme.

18-18. Foie.

19. Vésicule biliaire.

20. Veine ombilicale.

21. Vestiges du ligament suspenseur.

22. Estomac.

23. Duodénum.

24-24. Reins.

25. Aorte abdominale.

26-26. Artères iliaques primitives.

27. Veine cave abdominale.

28-28. Urétères.

29. Vessie urinaire.

30. Ouraque.

31-31. Artères ombilicales.

32. Rectum.

Fig. B. Cœur ouvert.

1. Aorte.

2-2-2. Valvules sigmoïdes.

3. Artère pulmonaire.

4. Communication de l'oreillette avec le ventricule.

5-5. Ventricule unique.

6. Orifice auriculo-ventriculaire.

7-7. Vestiges de valvule dans le ventricule.

Fig. C. *aaaa.* Cavité auriculaire unique.

1. Cœur.

2-2. Veines caves supérieures droite et gauche.

3. Veines pulmonaires droite et gauche.

4. Veine cave inférieure.

5. Veine sus-hépatique.

6. Orifice auriculo-ventriculaire.

7-7-7. Diaphragme.

Planche II.

Fig. A. 1. Foie.

2. Cœur.

3-3. Vaisseaux ombilicaux coupés.

4-4-4-4-4-4-4-4. Enveloppes fétales et membranes du cordon.

5-5-5. Circonvolutions des intestins.

6-6. Hydrencéphalocèle.

7. Œil droit couvert par les paupières et les membranes fétales.

8-8. Les deux narines séparées l'une de l'autre.

9-9-9. Ouverture de l'abdomen et du thorax par laquelle le déplacement des viscères s'est opéré.

Fig. B. *aaa.* Arcade de l'os maxillaire supérieur.

*bb.* Lèvre supérieure.

*c.* Frein de la lèvre supérieure.

*dd.* Nez et ses deux narines.

*e.* Œil gauche.

*f.* Cœur adhérent à la voûte palatine.

*g.* Brides du péricarde.

*h.* Diaphragme.

*i.* Foie.

*kk.* Brides qui font adhérer le foie et le diaphragme avec diverses parties de la tête.

*l.* Langue.

*m.* Lèvre inférieure.

*n.* Front.

Fig. C. Tête dépouillée de ses parties molles.

1-2-3-4. Pariétaux.

5-6. Frontaux.

7-7-7-7. Os maxillaires supérieurs.

8-8. Os maxillaire inférieur.

9. Ouverture par laquelle s'est faite la hernie du cerveau et de ses membranes.

10. Ouvertures des fosses nasales.

11-11. Os du nez.

12. Os temporal.

13. Os malaire.

Planche III.

Fig. 1. Cette figure représente un fétus monstrueux, une hydrencéphalie, une diastéthoracie (*fente sur le sternum*), une diastégastrie (*fente sur la ligne blanche de l'abdomen*), une ectopie du cœur (*déplacement du cœur*) et des adhérences variées des enveloppes fétales et du placenta avec diverses parties du corps du fétus. La masse intestinale est portée à gauche pour laisser voir la veine ombilicale qui, du bord droit de la division sus-ombilicale, se porte dans la scissure du foie et ne paraît être qu'une espèce de bride. On aperçoit dans cette masse viscérale le cœur qui occupe la partie supérieure ; le foie est au-dessous, et plus bas sont les petits et les gros intestins. On voit aussi l'appendice cœcale qui termine une des circonvolutions du gros intestin.

*a.* Cœur.

*bb.* Brides placentaires.

*c.* Oreillette droite.

*n.* Estomac.

*o.* Foie.

*s.* Intestins.

*tt.* Placenta.

*w.* Veine ombilicale.

*v.* Appendice vermiforme.

Fig. 2. — Cette figure est destinée à faire voir les adhérences placentaires, le déplacement du cœur. — La masse viscérale est jetée à droite ; le cordon ombilical part du centre du placenta, passe devant l'épaule gauche et va s'insérer à la partie inférieure de la division sus-ombilicale. La disposition de la masse viscérale permet aussi de voir la situation transversale du cœur qui occupe la partie supérieure de la division ; le foie et l'estomac.

*a.* Cœur dirigé en haut vers la tête et à gauche.

*b'.* Cœur adhérent par sa pointe à la tête et au placenta par des brides.

*bb.* Brides placentaires.

*c.* Oreillette droite.

*n.* Estomac.

*o.* Foie.

*pp.* Cordon ombilical avec ses enveloppes.

*r.* Gros intestin.

*ss.* Intestins grêles.

*ttt.* Placenta.

*u.* Tête. — Région inférieure de la face et supérieure du cou.

Fig. 3. *a.* Cœur.

*bb.* Brides placentaires.

*b'.* Pointe du cœur adhérente à la tête et au placenta.

*c.* Oreillette droite.

*e.* Veine cave ascendante ou inférieure.

*n.* Estomac.

*o.* Foie.

*pp.* Cordon ombilical avec ses membranes.

*r.* Gros intestin.

*ss.* Intestins grêles.

*t.* Placenta et enveloppes fétales.

Fig. 4.[1]. *a.* Cœur porté fortement à gauche par une érigne.

*b.* Brides.

*c.* Oreillette droite dans laquelle se rendent les deux veines caves.

*ee.* Veine cave inférieure ou ascendante.

*f.* Veine cave supérieure ou descendante.

*ii.* Artère aorte.

*k.* Tronc brachio-céphalique.

*l.* Artère carotide.

*mmm.* Trachée artère avec les deux branches.

*nn.* Œsophage et estomac.

(1) Les figures quatre et cinq représentant le même fétus que celui qui est sur cette planche troisième, sont sur la planche deuxième. *Voyez* cette planche.

*pp*. Cordon ombilical.

*o*. Foie.

*ss*. Intestins grêles.

*t*. Enveloppes fétales.

*u*. Région inférieure de la tête et supérieure du cou et du thorax.

Fig. 5.[1] — Cette figure est principalement destinée à faire voir la disposition des ventricules et des oreillettes.

*a*. Ventricule gauche ouvert.

*b*. Brides.

*b'*. La pointe du cœur adhérente par une bride placentaire.

*c*. L'oreillette droite.

*d*. L'oreillette gauche.

*e*. Veine cave ascendante ou inférieure.

*f*. Veine cave descendante ou supérieure.

*gg*. Ventricule droit ouvert et dont la paroi du côté droit est tiraillée par une érigne.

*hh*. Ventricule gauche ouvert.

*n*. Estomac.

*o*. Foie.

*pp*. Cordon ombilical.

*q*. Vestiges du ligament suspenseur.

(1) Voy. la planche II.

Fig. A.

Fig. B.

Fig. C.

Fig. 1.

Fig. 2.

Fig. 3.

Fig. 4.

A. Chazal del.

Lith. de Langlume

Fig. A

Fig. C.

Fig. 4

Fig. B.

Fig. 5.

A. Charal del.

Lith. de Langlume

Fig. 1.

Fig. 2.

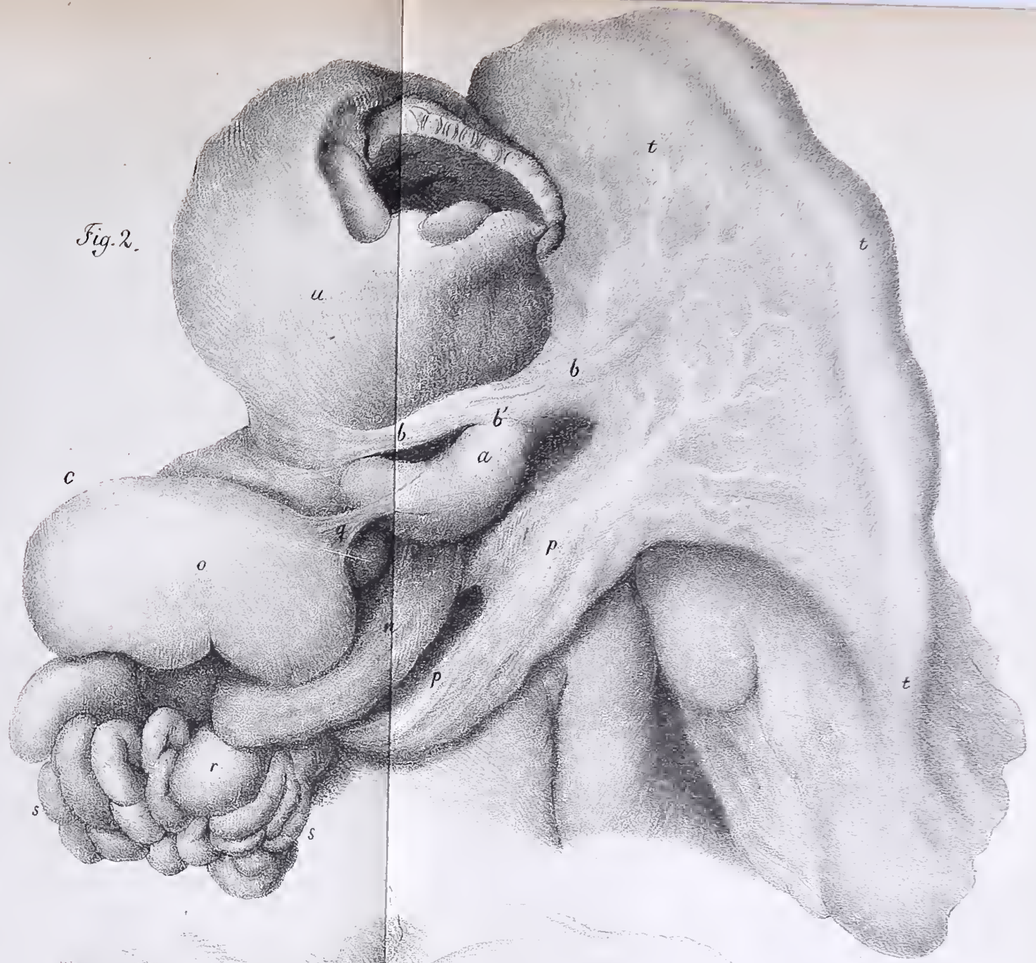


Fig. 3.

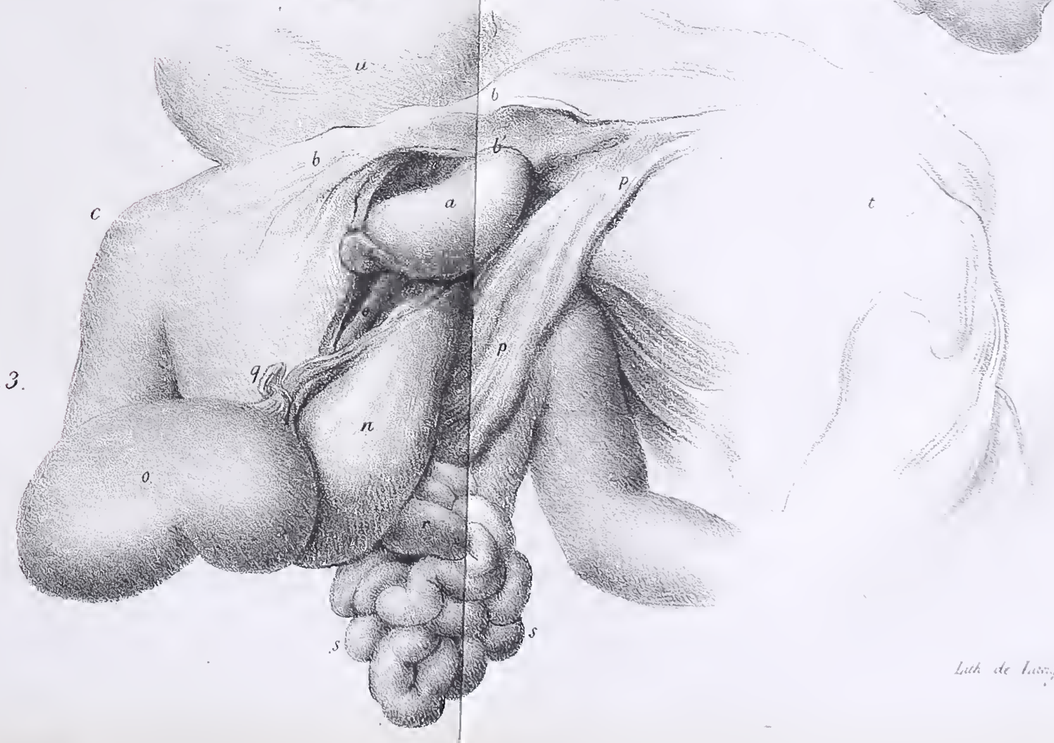


A. Chazal del.

Lith. de Lasinglière